neurorecordings.com
Indexado en Embase y PharmaPendium

NEURORECORDINGS

BANCO DE IMÁGENES EN NEUROLOGÍA

VOLUMEN 4. Nº 4

"Publicación de Imágenes Clínicas, Radiológicas y Vídeos en Neurología"

NOTA

La medicina es una ciencia sometida a un cambio constante. A medida que la investigación y la experiencia clínica amplían nuestros conocimientos, son necesarios cambios en los tratamientos y la farmacoterapia. Los editores de esta obra han contrastado sus resultados con fuentes consideradas de confianza, en un esfuerzo por proporcionar información completa y general, de acuerdo con los criterios aceptados en el momento de la publicación. Sin embargo, debido a la posibilidad de que existan errores humanos o se produzcan cambios en las ciencias médicas, ni los editores ni cualquier otra fuente implicada en la preparación o la publicación de esta obra garantizan que la información contenida en la misma sea exacta y completa en todos los aspectos, ni son responsables de los errores u omisiones ni de los resultados derivados del empleo de dicha información. Por ello, se recomienda a los lectores que contrasten dicha información con otras fuentes. Por ejemplo, y en particular, se aconseja revisar el prospecto informativo que acompaña a cada medicamento que deseen administrar, para asegurarse de que la información contenida en este libro es correcta y de que no se han producido modificaciones en la dosis recomendada o en las contraindicaciones para la administración. Esta recomendación resulta de particular importancia en relación con fármacos nuevos o de uso poco frecuente. Los lectores también deben consultar a su propio laboratorio para conocer los valores normales.

No está permitida la reproducción total o parcial de esta publicación, su tratamiento informático, la transmisión de ningún otro formato o por cualquier medio, ya sea electrónico, mecánico, por fotocopia, por registro y otros medios, sin el permiso previo de los titulares del *copyright*.

© Grupo 2 Comunicación Médica S.L. 2023

Calle Aquitania, 85, Local 2
28032 Madrid
Telf.: 91 313 00 93
Fax: 91 313 27 51
www.grupo2cm.com

D.L. : 09/771260.9/23
ISSN: 2386-8031

Volumen 4. nº 4. Noviembre 2023

Con la colaboración de

ALTER MÉDICA
GRUPO 2 Comunicación Médica
NAVANDU
Domex Donepezilo + Memantina
Lixben Donepezilo clorhidrato
Protalón Hidroclorurro de Memantina
Altina Rasagilina
Tirbas Levetiracetam
BIXCAR Acetato de escitalopram

NEURORECORDINGS
BANCO DE IMÁGENES EN NEUROLOGÍA

"Publicación de Imágenes Clínicas, Radiológicas y Vídeos en Neurología"

Coordinadores del Equipo Científico

Dr. Joaquín Ojeda Ruiz de Luna
Neurología. Hospital Universitario Infanta Sofía
Dr. Gerardo Gutiérrez-Gutiérrez
Neurología. Hospital Universitario Infanta Sofía
Dr. Juan Álvarez Linera
Neurorradiología. Hospital Ruber Internacional

Equipo Científico

Abenza Abildua, María José
Arpa Gutiérrez, Javier
Barbosa, Carla
Bhathal, Hari
Bielza, Rafael
Borrue, Carmen
Cuartero Rodríguez, Eva
De Alba, Ignacio
Del Río Villegas, Rafael
Domínguez González, Cristina
Fernández de La Puente, Eva
Gabaldon, Laura
García Barragán, Nuria
García-Cabezas, Miguel Ángel
García García, Eugenia
García Morales, Irene
García Peña, Juan José
Garzón Maldonado, F. Javier
Gil Moreno, María José
Gómez Argüelles, José María
Gómez Caicoya, Anne
Gómez Esteban, Juan Carlos
Gómez Pavón, Javier
González Giráldez, Beatriz
González Gutiérrez-Solana, Luis
González Santiago, Raquel
Gutiérrez Díaz, José Ángel
Gutiérrez García, Javier
Gutiérrez Rivas, Eduardo
Ibáñez Sanz, Laín
Idrovo Freire, Luis
Ignacio Pascual, Samuel
Laín, Aurelio
Lara Lara, Manuel
Lobato, Ricardo
López Flores, Gerardo
Martí Carrera, Itxaso
Martín Balbuena, Sebastian
Martínez Bermejo, Antonio
Martínez Martínez, Marta
Martínez-Salio, Antonio
Martínez Sánchez, Patricia
Martínez Zabaleta, Maite
Mata Álvarez-Santullano, Marina
Merino, Milagros
Merino, Rafael
Miralles Martínez, Ambrosio
Nevado, Roberto
Ochoa Mulas, Marta
Paniagua, Álvaro
Pardo, Javier
Parra Gómez, Jaime
Pérez López, Carlos
Poza Aldea, Juan José
Rizea, Christian
Rodríguez de Rivera, F. Javier
Rodríguez de Antonio, Luis
Romero, Manuel
Salas Felipe, Juan
Sopelana, David
Tirado, Pilar
Toledano, Rafael
Torrecillas, María Dolores
Villelabeitia Jaureguizar, Koldo
Viteri, César
Ybot Gorrín, Isabel

NOTA

El *nivel de certeza* asignado a cada caso/imagen es fruto de la suma de diferentes parámetros valorados para el diagnóstico final. Se tienen en cuenta los datos clínicos aportados, si existe un apoyo de laboratorio y otros estudios complementarios (neurofisiológicos, por ejemplo), si existen antecedentes familiares congruentes, y si existen datos de apoyo o bien de otras técnicas de imagen, o de estudios de imagen similares realizados a lo largo de la evolución del cuadro. Por último, y atesorando el mayor grado de certeza posible, se tienen en cuenta los resultados de la anatomía patológica y/o de los estudios genéticos que definen el diagnóstico.

Los casos reales expuestos y sus juicios clínicos son discutidos por los autores del documento en base a su experiencia particular pero no constituyen o son extrapolables a la totalidad de la práctica clínica.

† En los casos en los que se mencionen principios activos de medicamentos, consultar la ficha técnica en https://cima.aemps.es/cima/publico/buscadoravanzado.html

Índice

Volumen 4. Núm. 4

01 El claustro en llamas 01
Ana Plaza Herraiz
María Rosario Solano Vera

02 Cefalea hemicraneal estricta, con amaurosis izquierda progresiva e hipoestesia malar 02
Paloma Martín Jiménez
María Paz Guerrero Molina

03 Alteración del nivel de consciencia tras caída en paciente afebril con artritis reumatoide 03
Luis Moreno-Navarro

04 Progresión neoplásica durante tratamiento con inhibidores del punto de control inmunológico: el gran simulador 04
Michele Dileone

05 Hemosiderosis meníngea difusa grave 05
Ainhoa Lorenzo Montilla
Francisco José Valenzuela Rojas

06 Exploraciones complementarias en la demencia frontotemporal .. 06
Mikel Vicente Pascual
Cristina Molins Rojas

07 Episodios *stroke-like*, crisis epilépticas y alteraciones metabólicas, a propósito de un caso clínico 07
Silvia Pastor Yvorra
Amaia García Arratibel

08 Hipotensión licuoral 08
María Pérez Rodríguez
María José Fernández Bermúdez

09 Síndrome de Susac 09
María Pérez Rodríguez
Cristina Antolín Pérez

10 Cefalea opresiva y hemianopsia homónima como inicio clínico de glioblastoma multiforme 10
Luis Moreno-

11 Un giro inesperado 12
Sendoa Gil Luque
Ana Echavarría Íñiguez

12 Cuidado con los estornudos 13
Ana Echavarría Íñiguez
Sendoa Gil Luque

13 Síndrome de cautiverio en paciente con arteritis de células gigantes 14
Leire Manrique Arregui
Juan Martín Arroyo

14 Síndrome medular evanescente 15
Diana Esteller
Andrea García Ortega

15 Signo del corazón en ictus de arteria espinal anterior 16
Antonio Doncel-Moriano
Diana Esteller Gauxax

16 Síndrome de vasoconstricción cerebral reversible inducido por trazodona 17
Antonio Doncel-Moriano
Diana Esteller Gauxax

17 Agenesia de arteria carótida interna izquierda 18
Antonio Doncel-Moriano Cubero
Diana Esteller Gauxax

Índice

Volumen 4. Núm. 4

18 Técnicas urodinámicas: ¿desencadenante clínico de una fístula dural medular?..... 19
Macarena de la Serna Fito
María Carmen Fernández Moreno

19 Secuencia de susceptibilidad magnética tras crisis de inicio focal 20
Paloma Martín Jiménez
Eduardo San Pedro Murillo

20 Ojos de búho 21
Abel Díaz Díaz
Antonio José Gutiérrez Martínez

21 Pseudoprogresión tras radiocirugía en schwannoma vestibular 22
Carla Sánchez Cortés
Germán Valtueña Peydró

22 La lumbalgia aguda que termina siendo una urgencia oncológica 23
Carla Sánchez Cortés
Carlos Camacho Fuentes

23 Ojos de serpiente como signo de isquemia medular aguda 24
María Teresa Alba
Juan Carlos Navarro García

24 Código ictus de fosa posterior con desenlace inesperado 25
Gloria Pérez Hernández
Raquel Acosta Hernández

25 La importancia del uso del fonendo en neurología: tinnitus pulsátil unilateral relacionado con fístula dural 26
Leire Manrique Arregui
Andrea de la Cal Núñez

26 Degeneración combinada subaguda y tromboembolismo pulmonar bilateral concomitante por abuso de óxido nitroso 27
Manuel Pedrero
Rafael Sivera Mascaró

27 Síndrome cerebeloso secundario a encefalopatía inducida por metronidazol..... 29
Miquel Massons
Antonio Doncel-Moriano Cubero

28 Imitador de ictus por hematoma epidural espinal espontáneo..... 30
Alberto Velayos
Elena Resa Serrano

29 Hemangiopericitoma/tumor fibroso solitario en el sistema nervioso central..... 31
Carla Sánchez Cortés
Miriam López Mata

30 Radionecrosis frente a progresión en glioblastoma multiforme 32
Carla Sánchez Cortés
Germán Valtueña Peydró

EL CLAUSTRO EN LLAMAS

Nivel de certeza

1 2 3 4 5

Ana Plaza Herraiz - Hospital General Virgen de la Luz
María Rosario Solano Vera, Nicolás Jesús Garrido Moriana

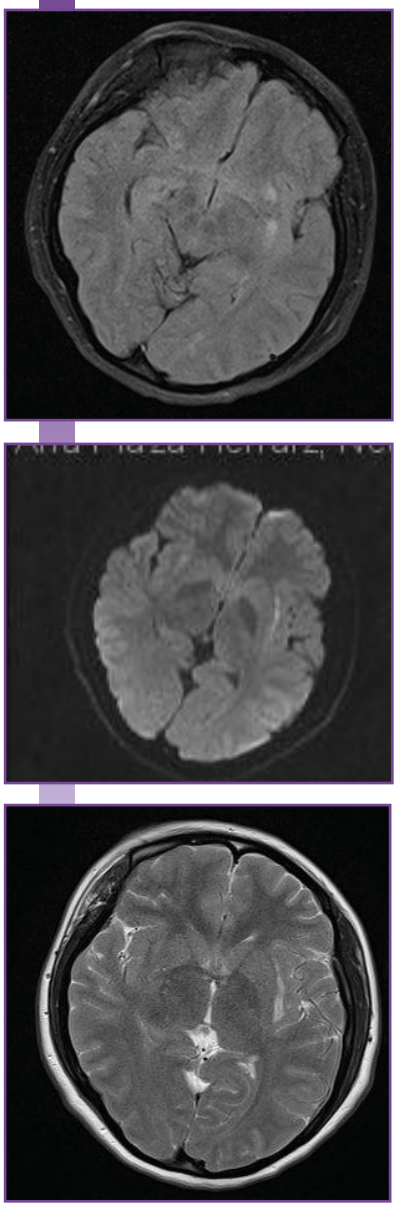

RM cerebral. Lesiones hiperintensas en T2 y FLAIR en ambas zonas del claustro y cápsula externa que restringen la difusión, de predominio en hemisferio izquierdo.

Resumen

Mujer de 20 años con antecedente de una crisis focal con evolución a tónico-clónica bilateral a los 17 años. En el estudio complementario se observó una malrrotación parcial del hipocampo izquierdo. No seguía tratamiento antiepiléptico y no había tenido recurrencia de las crisis. Independiente, vive sola. Tras pródromos inespecíficos, es encontrada con bajo nivel de consciencia en su domicilio. A su traslado a Urgencias presenta crisis generalizadas sin recuperación del nivel de consciencia entre las mismas. Se procede a solicitar pruebas complementarias y avisar a la UCI que ingresa a la paciente

Sexo: mujer

Edad: 20

Diagnóstico final

FIRES.

Pruebas complementarias

Analítica: leucos 43.5, N 36.1, L 1.4, M 6, dimero D 1415, glucosa 101, urea 99, Cr 1.95, PCR 125.9, procalcitonina 5.56. CK 6322, LDH 794. **Gasometría venosa:** pH 7.24, pCO2, 52, pO2 24, exceso de base -5.1, bicarbonato 22.3. **Sistemático de orina:** leucos cuerpos cetónicos, hemoglbina, pr y urobilinógeno positivos. **Punción lumbar:** leucos 40, hematies 9, mononucleares 87, glucosa 93, pr 24, lactato 32.8. Ag bacterianos y panel de meningoencefalitis negativos. **Toxicos en orina y prueba de embarazo:** negativos. **Hemocultivo 08/02:** x 4 positivo para *S. aureus*, *E. coli*. **EEG:** actividad lenta generalizada rítmica a <2.5 Hz con mioclonías bucales derechas compatible con estado epiléptico mioclónico.

Diagnóstico diferencial

FIRES, NORSE.

Discusión

La paciente precisó la combinación de cuatro fármacos antiepilépticos (levetiracetam†, lacosamida†, clonazepam† y ácido valproico†) para el control de mioclonías hemicorporales derechas. Tras descartar otras causas de estado epiléptico refractario (autoinmunidad, anticuerpos antiencefalitis de superficie e intracelulares, serologías normales), el diagnóstico final fue de un síndrome epiléptico refractario inducido por infección febril de probable etiología urinaria e inicio 2-3 días antes de las crisis (FIRES - *febrile-induced refractory epilepsy syndrome*), La paciente tuvo una evolución favorable con antibacterianos ajustado a antibiograma, siendo dada de alta de UCI y planta hospitalaria, sin recurrencia de las crisis en los controles ambulatorios posteriores.

Bibliografía

1. Meletti S, Giovannini G, d'Orsi G, *et al.* New-Onset Refractory Status Epilepticus with Claustrum Damage: Definition of the Clinical and Neuroimaging Features. Front Neurol. 2017;8:111. Published 2017 Mar 27. **2.** Meletti S, Slonkova J, Mareckova I, *et al.* Claustrum damage and refractory status epilepticus following febrile illness. Neurology. 2015 Oct 6;85(14):1224-1232. Epub 2015 Sep 4. **3.** Silva G, Jacob S, Melo C, Alves D, *et al.* Claustrum sign in a child with refractory status epilepticus after febrile illness: why does it happen? Acta Neurol Belg. 2018 Jun;118(2):303-305..

NEURORECORDINGS
BANCO DE IMÁGENES Y VÍDEOS EN NEUROLOGÍA

Publicación de imágenes Clínicas, Radiológicas y Vídeos en Neurología

† Para más información, consultar https://cima.aemps.es/cima/publico/buscadoravanzado.html.

CEFALEA HEMICRANEAL ESTRICTA, CON AMAUROSIS IZQUIERDA PROGRESIVA E HIPOESTESIA MALAR

Nivel de certeza
1 2 3 4 5

Paloma Martín Jiménez - Hospital Universitario 12 de Octubre
María Paz Guerrero Molina

TAC cerebral. Hipodensidad subcortical en polo anterior de la región temporal izquierda (imagen 1A) y engrosamiento y esclerosis de la pared ósea temporal adyacente (Imagen 1B).

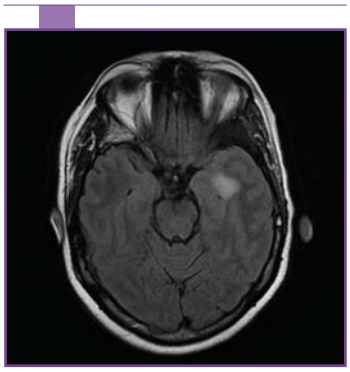

RM cerebral. Hiperintensidad subcortical en polo anterior de temporal izquierdo *FLAIR: FLuid- Attenuated Inversion Recovery (Imagen 2).

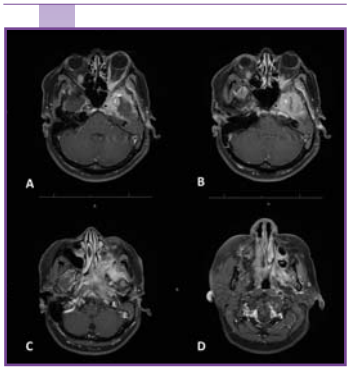

RM cerebral. Extensa tumoración captante en base de cráneo, intracraneal, con engrosamiento dural nodular en polo temporal izquierdo (imagen 3A-B) y extracraneal (Imagen 3C-D).

Resumen

Mujer de 42 años con antecedente de queratitis herpética y cefalea hemicraneal izquierda constante de 4 años de evolución, asociada a síntomas trigémino autonómicos (congestión nasal, edema palpebral y lagrimeo ipsilateral). Contaba con varias resonancias magnéticas cerebrales sin contraste previas, que no mostraban alteraciones reseñables. Había recibido diversos tratamientos preventivos y sintomáticos, con respuesta únicamente parcial. Acude por empeoramiento progresivo de un mes de su cefalea habitual en intensidad, asociando náuseas. A la exploración neurológica se objetiva una disminución grave de la agudeza visual del ojo izquierdo, indolora, con reflejo fotomotor abolido, así como hipoestesia en la hemifacies izquierda, en el territorio V2 y V3.

Sexo: mujer

Edad: 42

Diagnóstico final

Carcinoma adenoide quístico del seno maxilar.

Pruebas complementarias

Analítica de sangre: sin hallazgos reseñables. **TC cerebral:** se observa una hipodensidad subcortical en el polo anterior de la región temporal izquierda **(Imagen 1A)**, sin objetivarse alteraciones reseñables en la angioTC de troncos supraaórticos. Ante este hallazgo, se lleva a cabo una **punción lumbar**, que no arroja resultados patológicos, y una **resonancia magnética cerebral**, que pone de manifiesto una extensa tumoración centrada en la base de cráneo con afectación intra y extracraneal **(Imagen 2)** y con importante captación de contraste **(Imagen 3)**. Para mejor caracterización de la lesión se realiza **biopsia** con abordaje transesfenoidal, con resultado histológico de carcinoma adenoide quístico del seno maxilar.

Diagnóstico diferencial

Lesiones de base de cráneo: tumores (del propio hueso o cartílago de la base de cráneo, del comportamiento intracraneal o de tejidos blandos bajo la base de cráneo), infecciones (TBC, fúngicas, sífilis, Lyme), inflamatorias (sarcoidosis, IgG4). El carcinoma adenoide quístico es un tumor maligno de glándulas salivales y otras estructuras de cabeza y cuello, con importante neurotropismo, presentando extensión perineural hasta en el 50% de los casos. Tiene un comportamiento lento pero agresivo localmente y suele cursar con síntomas poco específicos, como la cefalea en este caso. El tratamiento de elección consiste en la resección quirúrgica completa siempre que sea posible (no en nuestro caso por gran extensión), seguida de radioterapia posoperatoria. Hay que tener alto nivel de sospecha y solicitar prueba de imagen con contraste en los casos de cefalea hemicraneal estricta atípica o sin respuesta a tratamiento.

Bibliografía

1. Coca-Pelaz A, Rodrigo JP, Bradley PJ, *et al.* Adenoid cystic carcinoma of the head and neck--An update. Oral Oncol. 2015;51(7):652-661. **2.** Bollinger SS, DeSautel MG, Spanos WC, *et al.* Adenoid Cystic Carcinoma of the Maxillary Sinus with Isolated Trigeminal Anesthesia. S D Med. 2018;71(7):294-298. **3.** López López AM, Maza Muela C, Vila Masana I, *et al.* Carcinoma adenoide quístico. Revista Española de Cirugía Oral y Maxilofacial. 2012;34(1):41-42.

ALTERACIÓN DEL NIVEL DE CONSCIENCIA TRAS CAÍDA EN PACIENTE AFEBRIL CON ARTRITIS REUMATOIDE

Nivel de certeza
1 2 3 4 5

Luis Moreno-Navarro - Hospital General Universitario de Alicante

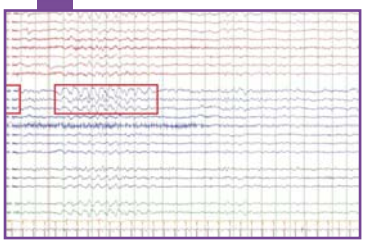

EEG. Actividad de fondo con ritmo difuso theta-delta. Interferencia de ondas agudas lentas, de amplitud superior a la basal, en áreas frontales derechas.

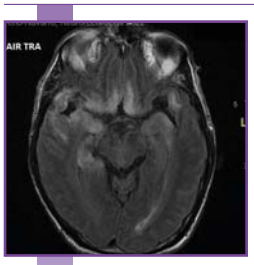

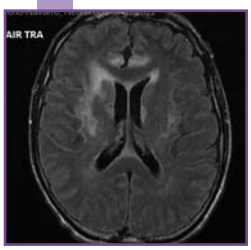

RM cerebral. Hiperintensidad de señal en FLAIR afectando a los hipocampos y polos anteriores de lóbulos temporales, con extensión a nivel frontobasal posterior.

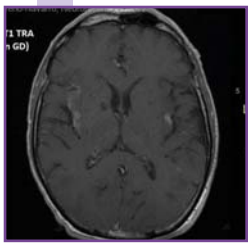

RM cerebral. Tras contraste, presenta marcada captación leptomeníngea en lado derecho temporal, pero también a nivel frontal y en menor medida temporal izquierdo.

Resumen

Varón de 63 años, con antecedente de artritis reumatoide en tratamiento con leflunomida, que acude a Urgencias traído por SVB tras ser encontrado en el suelo de su domicilio con múltiples hematomas. El paciente vive solo, refiere astenia y náuseas desde hace varios días y dolor de cadera bilateral tras caída. Presenta tendencia a la somnolencia con lenguaje hipofluente, sin rigidez de nuca; así como limitación de la movilidad de ambos miembros inferiores (ya conocida). Resto de exploración física sin alteraciones, incluyendo constantes. Se contacta con Traumatología de guardia que descarta fractura de cadera.

Sexo: hombre

Edad: 63

Diagnóstico final

Meningoencefalitis herpética.

Pruebas complementarias

Analítica sanguínea: leucocitosis con neutrofilia y PCR 16 mg/dl. **Gasometría arterial, orina, ECG y radiografía de tórax** sin alteraciones. **TAC cerebral:** no signos de isquemia aguda, hemorragia o efecto masa. **TAC pelvis:** signos degenerativos avanzados de ambas caderas. Ante los hallazgos, se realiza **punción lumbar** y se ingresa al paciente con tratamiento empírico (ceftriaxona[†], ampicilina[†] y aciclovir[†]). **LCR:** cultivo negativo y citobioquímica con glucosa 43 mg/dl (en sangre 69 mg/dl), proteínas 83 mg/dl, hematíes 100 céls/µl y leucocitos 100 céls/µl (mononucleares 97%). En el panel FilmArray de meningoencefalitis se detecta virus herpes simple tipo 1 (VHS-1). Se completa estudio con **RM cerebral y EEG** (ver imágenes).

Diagnóstico diferencial

Meningitis, encefalitis autoinmunes o infecciosas, crisis epilépticas, lesión traumática.

Discusión

La encefalitis es una inflamación del parénquima cerebral con disfunción neurológica, de causa infecciosa o autoinmune. En el paciente inmunocompetente, el VHS-1 es la causa esporádica más frecuente, tanto a nivel global como en nuestro medio; mientras que los flavivirus (*West Nile* y *Japanese encephalitis*) son la causa epidémica más frecuente en ciertas regiones. Un tercio de los casos de encefalitis herpética aparece en menores de 20 años (primoinfección), mientras que el resto se produce por reactivación viral. El EEG suele mostrar un patrón inespecífico de enlentecimiento difuso y/o focal. La RM cerebral muestra lesiones a partir de las 48 horas del inicio clínico. El tratamiento de elección es aciclovir IV (10 mg/kg/8 h) durante 10-14 días.

Bibliografía

1. Venkatesan A, Michael BD, Probasco JC, *et al.* Acute encephalitis in immunocompetent adults. Lancet. 2019;393(10172):702-716. **2.** Lyons JL. Viral Meningitis and Encephalitis. Continuum. 2018;24(5):1284-1297. **3.** García-Moncó JC. Encefalitis agudas. Neurología. 2010;25(Supl 1):11-17.

NEURORECORDINGS
BANCO DE IMÁGENES Y VÍDEOS EN NEUROLOGÍA
Publicación de imágenes Clínicas, Radiológicas y Vídeos en Neurología

[†] Para más información, consultar https://cima.aemps.es/cima/publico/buscadoravanzado.html.

PROGRESIÓN NEOPLÁSICA DURANTE TRATAMIENTO CON INHIBIDORES DEL PUNTO DE CONTROL INMUNOLÓGICO: EL GRAN SIMULADOR

Michele Dileone - Hospital Virgen del Puerto de Plasencia

Nivel de certeza

1 2 **3** 4 5

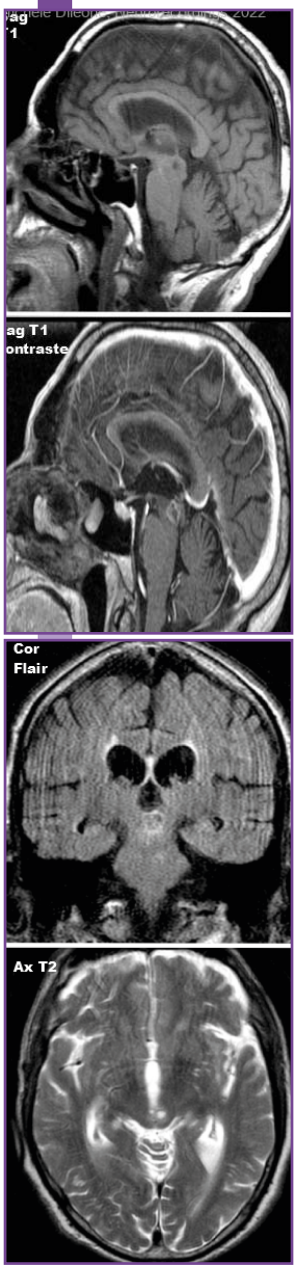

RM cerebral. Lesión focal sólido-quística en el techo del mesencéfalo sin edema perilesional ni restricción a la difusión, que presenta realce en anillo.

Resumen

Varón de 77 años diagnosticado hace un año de carcinoma epidermoide pulmonar estadio IV (metástasis hepáticas) que consulta por ptosis y diplopía de un mes de evolución. Los síntomas comenzaron 3 días después de empezar tratamiento con aterolizumab†. Es valorado por oftalmología y oncología que, ante la sospecha de síndrome miasteniforme, inician tratamiento con corticoides y piridostigmina†. Un mes después remiten al paciente a nuestras consultas por ausencia de mejoría. En la exploración neurológica destaca: ptosis palpebral bilateral, parálisis del III par craneal izquierdo, disartria, hipoestesia tactoalgésica en ambos pies, ataxia de la marcha e hiporreflexia generalizada. Se realiza la prueba del hielo que es negativa.

Sexo: hombre

Edad: 77

Diagnóstico final

Cáncer de pulmón metastásico.

Pruebas complementarias

Analítica sanguínea: sin alteraciones relevantes. **TAC cerebral:** lesión expansiva de apariencia nodular y 1 cm de diámetro en techo mesencefálico que condiciona compresión sobre el acueducto de Silvio e hidrocefalia triventricular secundaria con ligero edema transependimario sospechosa de metástasis. **RM cerebral:** lesión focal en el techo del mesencéfalo con alta sospecha de lesión metastásica, con efecto masa sobre el acueducto de Silvio y discreta hidrocefalia anterógrada asociada. **TAC tórax:** signos tomográficos de progresión de enfermedad neoproliferativa pulmonar izquierda.

Diagnóstico diferencial

Miastenia gravis, síndrome de Miller-Fisher, ictus.

Discusión

Atezolizumab es un antineoplásico inhibidor del punto de control inmunológico. Estos fármacos producen complicaciones inmunológicas habitualmente a las 6-12 semanas, siendo el síndrome miasténico el más frecuente. El primer síntoma fue la ptosis bilateral por lo cual se sospechó inicialmente una etiología iatrogénica. Las lesiones en mesencéfalo son causa infrecuente de ptosis bilateral. En nuestro caso, la ausencia de fatigabilidad y el resto de hallazgos de la exploración dado el contexto clínico del paciente y el inicio antes de la sexta semana detratamiento, obliga a considerar progresión de su enfermedad a nivel del sistema nervioso central antes de plantear una etiología inmunomediada secundaria al tratamiento.

Bibliografía

1. Reche-Sainz JA, García-Sáenz S, Toledano-Fernández N. Parálisis bilateral del III nervio craneal por metástasis de carcinoma pulmonar. Arch Soc Esp Oftalmol 2009;84(8):399-401. **2.** Xia T, Brucker AJ, McGeehan B, *et al.* Risk of non-infectious uveitis or myasthenia gravis in patients on checkpoint inhibitors in a large healthcare claims database. Br J Ophthalmol. 2022;106(1):87-90. **3.** Reyes-Bueno JA, Rodriguez-Santos L, *et al.* Miastenia grave inducida por tratamiento con inhibidores del punto de control inmunológico: primer caso secundario a avelumab y revision de casos previamente publicados [*Myasthenia gravis* induced by inmuno checkpoints inhibitors: first case report secondary to avelumab therapy and review of published cases]. Rev Neurol. 2019;16;68(8):333-338.

NEURORECORDINGS
BANCO DE IMÁGENES Y VÍDEOS EN NEUROLOGÍA

Publicación de imágenes Clínicas, Radiológicas y Vídeos en Neurología

† Para más información, consultar https://cima.aemps.es/cima/publico/buscadoravanzado.html.

HEMOSIDEROSIS MENÍNGEA DIFUSA GRAVE

Nivel de certeza

1 2 3 4 5

Ainhoa Lorenzo Montilla - Hospital Central de la Defensa Gómez Ulla
Francisco José Valenzuela Rojas

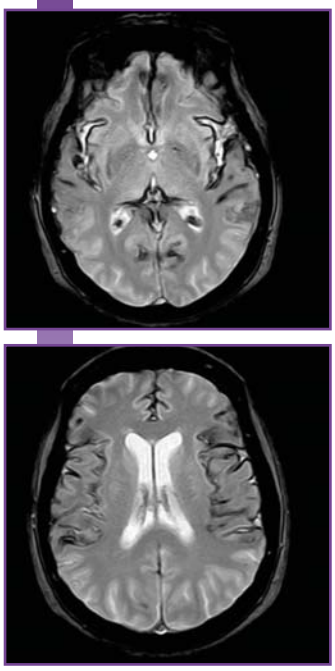

RM cerebral potenciada en T2, sin y tras contraste, cortes axiales. Hiperintensidad leptomeníngea en tronco, cerebelo y surcos cerebrales.

Resumen

Mujer de 74 años de edad remitida por su médico de Atención Primaria por vértigo posicional paroxístico benigno de tórpida evolución, con caídas con facilidad y sin mejoría con los tratamientos pautados. En la exploración física destaca cuadro piramidal con Hoffman presente bilateral, con Romberg con predominio hacia atrás y a la izquierda, e inestabilidad de la marcha sin aumento de base de sustentación, con buen braceo.

Sexo: mujer

Edad: 74

Diagnóstico final

Hemosiderosis leptomeníngea grave idiopática.

Pruebas complementarias

Analítica: hemograma, bioquímica y proteinograma sin alteraciones. **RM cerebral y cervical:** hemosiderosis leptomeníngea, depósitos de hemosiderina sobre médula cervical. Atrofia de porción superior del vermix cerebeloso con gliosis residual asociada. No lesiones sugestivas de aneurismas cerebrales, malformaciones arteriovenosas ni fístulas durales medulares. **PESS y conducción motora central:** afectación de vía somatosensorial desde MMII, probablemente a nivel cordonal posterior. No datos de afectación de vía piramidal a MMSS ni MMII (valores en límite alto de la normalidad a MMII). **LCR:** AP con fondo hemorrágico e inflamatorio mixto, no elementos sospechosos de malignidad; cultivo bacteriano negativo; virus negativo.

Diagnóstico diferencial

Amiloidosis, ependimoma, melanocitoma, hemorragia subaracnoidea.

Discusión

La hemosiderosis leptomeníngea es una condición crónica secundaria a sangrado persistente o intermitente en el espacio subaracnoideo debida a múltiples etiologías. Pueden diferenciarse: hemosiderosis cortical que puede cursar con focalidad neurológica episódican e infratentorial, cuya presentación habitual es ataxia de tronco, mielopatía y déficit auditivo. La principal causa en mayores de 55 años es la angiopatía amiloidea. En caso de afectación subcortical hay que descartar la presencia de malformaciones durales, tumores, traumatismos previos o defectos secundarios a cirugía. No obstante, en muchas ocasiones no se encuentra una etiología clara. El tratamiento sintomático y de soporte pueden ayudar a reducir los síntomas, pero los agentes quelantes no han demostrado beneficio.

Bibliografía

1. Linn J, Herms J, Dichgnas M, *et al.* Subarachnoid Hemosiderosis and Superficial Cortical Hemosiderosis in Cerebral Amyloid Angiopathy. AJNR Am J Neuroradiol. 2008; 29(1): 184-186.
2. Kumar N. Superficial siderosis [monografía en Internet]. Rochester (MN): UpToDate; 2021 [acceso 18 de octubre de 2021]. Disponible en: http://www.uptodate.com/

EXPLORACIONES COMPLEMENTARIAS EN LA DEMENCIA FRONTOTEMPORAL

Mikel Vicente Pascual - Hospital de Sant Pau i Santa Tecla
Cristina Molins Rojas

Nivel de certeza
1 2 3 4 5

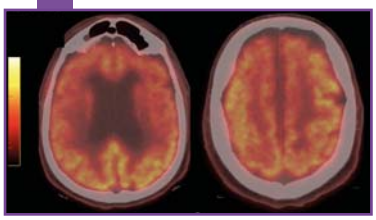

PET-TAC cerebral. Ligero hipometabolismo de carácter simétrico en ambos lóbulos frontales.

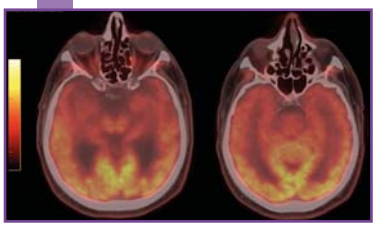

PET-TAC cerebral. Moderado hipometabolismo simétrico en asta anterior de ambos lóbulos temporales.

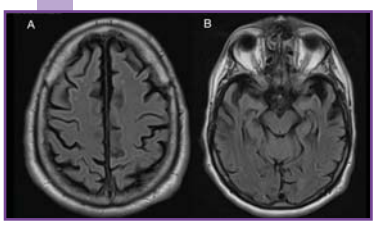

RM cerebral. Secuencia FLAIR que muestra atrofia frontal (A) y temporal (B).

Resumen

Varón de 63 años, con exenolismo de riesgo, sin enfermedades médicas relevantes. Padre diagnosticado de enfermedad de Alzheimer (EA). Dos años antes de la visita inició problemas con el manejo de sus finanzas. Posteriormente, dificultad para reconocer personas, olvidos en objetos y dificultad cuando salía de su rutina. Destacaba aplanamiento afectivo, sin depresión, ni alucinaciones ni ideas delirantes. Inicialmente se sospechó inicio de EA, realizándose estudio con biomarcadores que resultó negativo para EA. Durante el seguimiento inició nerviosismo, conductas obsesivo-compulsivas y alucinaciones visuales. Con la orientación de posible Demencia frontotemporal (DFT) se solicitó PET-TC FDG, confirmándose la sospecha diagnóstica.

Sexo: hombre

Edad: 63

Diagnóstico final

Probable demencia frontotemporal.

Pruebas complementarias

Analítica sanguinea: sin alteraciones (incluida vitamina B_{12}, TSH, serologías VIH y *Treponema pallidum*). RM cerebral: moderada ventriculomegalia supratentorial a expensas de atrofia de predominio frontal y temporal (imagen) Punción lumbar con estudio de biomarcadores negativos para EA: A-T-(N-). PET-TC 18-FDG: ligero hipometabolismo simétrico en ambos lóbulos frontales y más intenso en el asta anterior de ambos lóbulos temporales.

Diagnóstico diferencial

Probable demencia frontotemporal.

Discusión

La DFT es una enfermedad neurodegenerativa heterogénea, caracterizada por alteración conductual, de las funciones ejecutivas y del lenguaje. Es la tercera causa más frecuente de demencia neurodegenerativa, detrás de la EA y de la demencia por Cuerpos de Lewy. Se clasifica en tres variantes clínicas: variante conductual, afasia progresiva primaria no fluente y afasia progresiva primaria semántica. Para el diagnóstico diferencial es útil la neuroimagen y el estudio con biomarcadores en LCR. En la DFT los biomarcadores son normales, encontrándose un patrón A+ en la EA. La DFT típicamente muestra atrofia, hipometabolismo o disminución de flujo en lóbulos frontales y temporales, mientras que en la EA tiende a ser temporoparietal.

Bibliografía

1. Bang J, Spina S, Miller BL. Frontotemporal dementia. Lancet. 2015;386:1672-1682. **2.** Rascovsky K, Hodges JR, Knopman D *et al.* Sensitivity of revised diagnostic criteria for the behavioural variant of frontotemporal dementia. Brain. 2011;134:2456-2477. **3.** Peet BT, Spina S, Mundada N, La Joie R. Neuroimaging in Frontotemporal Dementia: Heterogeneity and Relationships with Underlying Neuropathology. Neurotherapeutics. 2021;18:728-752.

NEUROLOGÍA/ÁREA Epilepsia

Especialización/Etiología
Metabólico

EPISODIOS *STROKE-LIKE*, CRISIS EPILÉPTICAS Y ALTERACIONES METABÓLICAS, A PROPÓSITO DE UN CASO CLÍNICO

Silvia Pastor Yvorra - Hospital Nuestra Señora de Sonsoles
Amaia García Arratibel

Nivel de certeza
1 2 3 **4** 5

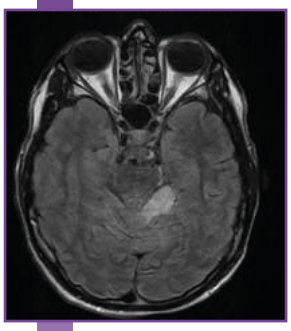

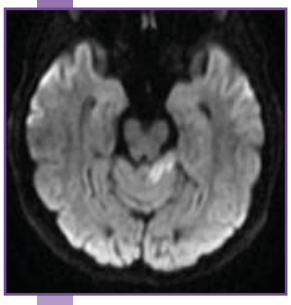

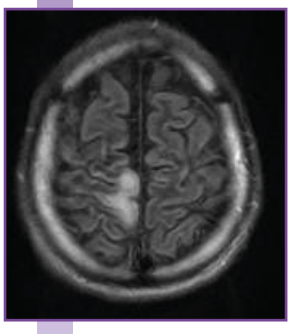

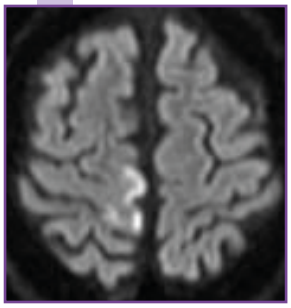

RM cerebral. Axial FLAIR/DWI. Lesiones hiperintensas que restringen en DWI (folias cerebelosas izquierdas, cola de hipocampo, giro precentral derecho.

Resumen

Varón de 20 con antecedente de crisis multifocales motoras y no motoras; en RM (resonancia magnética) seriadas presenta lesiones multifocales de carácter evanescente. El paciente presenta empeoramiento clínico de instauración brusca consistente en ataxia de la marcha, pérdida de fuerza en pierna izquierda y clonías abdominales derechas y en brazo izquierdo. En la exploración se observa palidez cutánea, hipotrofia generalizada, y en hemicuerpo izquierdo: paresia grave de la pierna, reflejos vivos con aumento de área reflexógena, Babisnki y Hoffman positivos clonus aquíleo, y marcha atáxica con aumento de base de sustentación.

Sexo: hombre

Edad: 20

Diagnóstico final

Crisis epilépticas focales motoras y no motoras (sensitivas) sin alteración de la consciencia en paciente con epilepsia multifocal lesional (de etiología en estudio-probable enfermedad mitocondrial).

Pruebas complementarias

Análisis de laboratorio: elevación de lactato (3.8 mmol/l). **Punción lumbar:** normal, anticuerpos antineuronales negativos. **RM cerebral:** resolución de lesiones presentes en estudios previos, y aparición de tres lesiones nuevas con restricción a la difusión. La RM con espectroscopia observó una disminución del NAA y aumento de lactato. **EEG:** actividad epileptiforme multifocal. **EMG:** se objetivan potenciales de unidad motora polifásicos y amplitud disminuida en deltoides izquierdo, con **TC body** normal. Se inicia tratamiento con brivaracetam†, clonazepam†, L-arginina, coenzima Q10 y L-carnitina, consiguiendo control de crisis y mejoría de la marcha.

Diagnóstico diferencial

Enfermedad autoinmune, tumor cerebral primario.

Discusión

La clínica del paciente, la elevación del lactato y la presencia de lesiones evanescentes sugiere un diagnóstico de enfermedad mitocondrial tipo MELAS. Los estudios genéticos permitirán confirmar la sospecha clínica.

Bibliografía

1. Goodfellow JA, Dani K, Stewart W, *et al.* Mitochondrial myopathy, encephalopathy, lactic acidosis and stroke-like episodes: an important cause of stroke in young people. Postgrad Med J 2012;88:326-334. **2.** Liu Z, Zheng D, X Wang J, *et al.* Apparent diffusion coefficients of metabolites in patients with MELAS using diffusion-weighted MR spectroscopy. AJNR Am J Neuroradiol 2011;32:898-902.

NEURORECORDINGS
BANCO DE IMÁGENES Y VÍDEOS EN NEUROLOGÍA
Publicación de imágenes Clínicas, Radiológicas y Vídeos en Neurología

† Para más información, consultar https://cima.aemps.es/cima/publico/buscadoravanzado.html.

HIPOTENSIÓN LICUORAL

María Pérez Rodríguez - Hospital de León
María José Fernández Bermúdez

Nivel de certeza

1 2 3 4 5

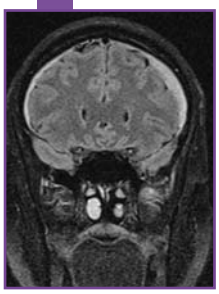

RM cerebral. Se observan colecciones subdurales bilaterales.

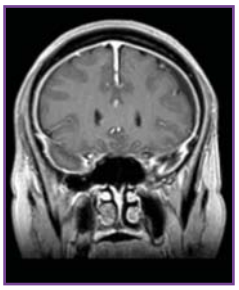

RM cerebral. Engrosamiento e hipercaptación lineal difusa paquimeníngea.

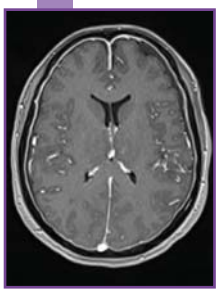

RM cerebral. Engrosamiento e hipercaptación lineal difusa paquimeníngea.

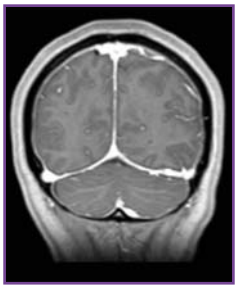

RM cerebral. Signos de congestión venosa: ingurgitación del seno venoso longitudinal superior. Se identifica hipercaptación lineal difusa paquimeníngea.

Resumen

Se trata de una mujer de 50 años con antecedentes personales de migraña y vértigo periférico. Refiere cefalea holocraneal de alta intensidad que empeora con la bipedestación y se alivia con él decúbito. Durante el ingreso, empeora la intensidad de la cefalea, con mala respuesta a analgesia habitual.

Sexo: mujer

Edad: 50

Diagnóstico final

Hipotensión licuoral.

Pruebas complementarias

Hemograma y coagulación: normal. **Radiografía de tórax:** normal. **ECG:** ritmo sinusal a 60 lpm. **TAC cerebral sin CIV:** finas colecciones subdurales hipodensas frontoparietales bilaterales sugestivas de higromas y/o hematomas subdurales crónicos. **RM cerebral:** colecciones extraaxiales subdurales bihemisféricas. Engrosamiento e hipercaptación lineal difusa paquimeníngea, asociado a otros signos de congestión venosa como ingurgitación de senos venosos, fundamentalmente el longitudinal superior y estructuras venosas corticales. Hallazgos sugestivos de hipotensión de LCR. **RM columna:** no se demuestra fuga de LCR.

Diagnóstico diferencial

Cefalea con criterios de alarma, cefalea primaria, cefalea con ortostatismos.

Discusión

El síndrome de hipotensión intracraneal (SHI) es un síndrome de etiología y presentación clínica variable. Se caracteriza por aparición de cefalea, con clara relación postural, que empeora en bipedestación y mejora con el decúbito. El SHI es espontáneo cuando no se evidencian factores etiológicos secundarios, siendo la causa más frecuente la fuga de LCR por debilidad del saco dural o por trauma banal. Los hallazgos de RM típicos son el realce dural difuso, presencia de pequeñas colecciones subdurales bilaterales, signos de congestión venosa con dilatación de venas corticales y medulares así como el desplazamiento caudal de las estructuras encefálicas. El contexto clínico y los hallazgos en RM son claves para establecer el diagnóstico.

Bibliografía

1. Jacobs MB, Wasserstein PH. Spontaneous intracranial hypotension. An uncommon and underrecognized cause of headache. West. J. Med. 1991;155(2):178-180. **2.** Farb RI, Forghani R, Lee SK, *et al.* The venous distension sign: a diagnostic sign of intracranial hypotension at MR imaging of the brain. AJNR Am J Neuroradiol. 2007;28 (8):1489-1493. **3.** Shah LM, McLean LA, Heilbrun ME, *et al.* Intracranial hypotension: improved MRI detection with diagnostic intracranial angles. AJR Am J Roentgenol. 2013;200 (2): 400-407.

SÍNDROME DE SUSAC

Nivel de certeza

1 2 3 4 5

María Pérez Rodríguez - Hospital de León
Cristina Antolín Pérez

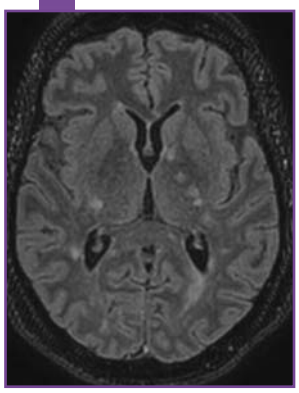

RM cerebral. Se identifica el signo del "collar de perlas" en el brazo posterior de la cápsula interna izquierda.

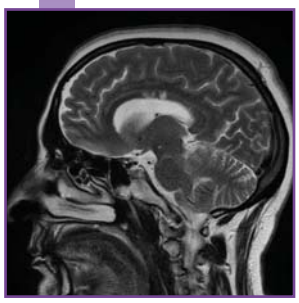

RM cerebral. Lesiones hiperintensas en cuerpo calloso.

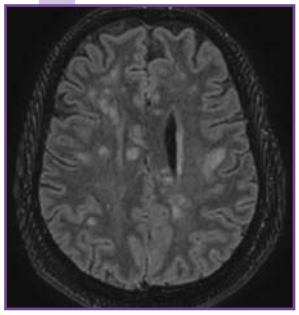

RM cerebral. Múltiples lesiones hiperintensas en secuencias T2 que afectan a la sustancia blanca supratentorial con morfología típica en "bola de nieve".

Resumen

Se trata de una mujer de 58 años, exfumadora, hipertensa, dislipémica en buen control y tratamiento. Refiere cefalea holocraneal de características opresivas asociada a fotofobia y sonofobia. Durante el ingreso comienza con episodios de somnolencia, inatención y confusión progresiva. Exploración neurológica: tendencia a la somnolencia. Orientada en las tres esferas. Inatenta. Pupilas isocóricas normoreactivas. Campimetría normal. Lenguaje normal, sin disartria. Muscatura ocomotora normal, con cierta limitación para el seguimiento. Pares craneales normales. Motor: normal. ROTs: hiperreflexia generalizada y Babinski bilateral. Sensibilidad: normal. Coordinación y marcha normal.

Sexo: mujer

Edad: 58

Diagnóstico final

Sindrome de SUSAC .

Pruebas complementarias

Citobioquímica de LCR: 4 leucocitos, proteínas 92 mg/dl. **ECG, hemograma y coagulación** normales. **Radiografía de tórax:** normal. **RM cerebral:** múltiples lesiones hiperintensas de sustancia blanca con afectación predominante de la sustancia blanca subcortical, cuerpo calloso y cápsulas internas. Desde el punto de vista de la imagen los hallazgos pueden corresponder a enfermedad de Susac. **EEG:** actividad bioeléctrica cerebral enlentencida de forma global. Trazado compatible con un estado encefalopático moderado. **PEATC:** afectación mixta de la vía auditiva de forma bilateral de carácter neurosensorial. **Audiometría:** no colabora.

Diagnóstico diferencial

Esclerosis múltiple, CADASIL, ADEM (encefalomielitis disminada aguda), vasculitis, enfermedad tromboembólica.

Discusión

El síndrome de Susac es una enfermedad autoinmune microangiopática compuesta por la tríada clínica: encefalopatía aguda o subaguda, déficit visual y auditivo. Esta entidad se caracteriza por múltiples lesiones pequeñas de sustancia que tienen predilección por el cuerpo calloso, aunque también afectan a la sustancia blanca periventricular, centros semiovales, cerebelo y tronco del encéfalo. Son lesiones hiperintensas en secuencias T2/FLAIR con morfología típica en "bola de nieve", especialmente en estadios agudos. También se ha descrito la apariencia en "collar de perlas" debido a microinfartos en la cápsula interna. Generalmente presenta un curso autolimitado; la evidencia apoya el tratamiento del episodio agudo con inmunosupresores como la prednisolona.

Bibliografía

1. Susac JO. Susac's syndrome. AJNR Am J Neuroradiol. 2004;25(3): 351-352. **2.** Do TH, Fisch C, Evoy F. Susac syndrome: report of four cases and review of the literature. AJNR Am J Neuroradiol. 2004;25 (3):382-388. **3.** Susac JO, Egan RA, Rennebohm RM, Lubow M. Susac's syndrome: 1975-2005 microangiopathy/autoimmune endotheliopathy. J Neurol Sci. 2007;257(1-2):270-272. Epub 2007 Feb 28.

CEFALEA OPRESIVA Y HEMIANOPSIA HOMÓNIMA COMO INICIO CLÍNICO DE GLIOBLASTOMA MULTIFORME

Nivel de certeza

1 2 3 4 5

Luis Moreno-Navarro - Hospital General Universitario de Alicante

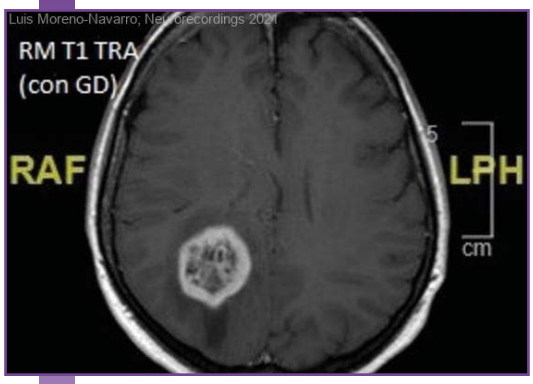

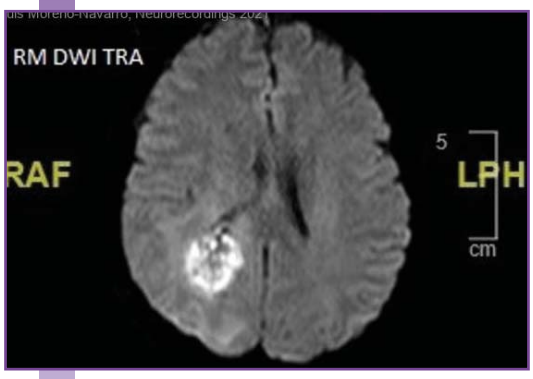

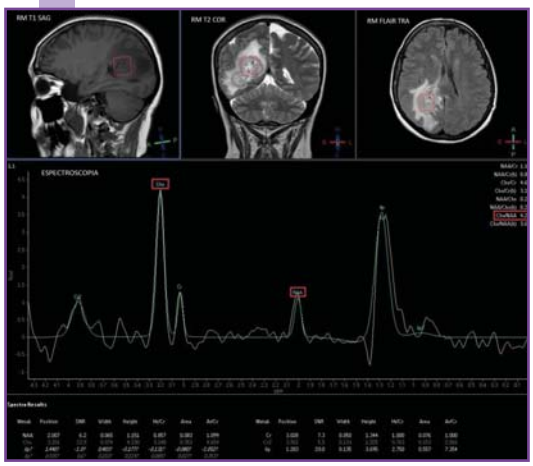

RM cerebral. Masa parenquimatosa temporo- parieto-occipital derecha con realce en anillo tras gadolinio y restricción a la difusión.
Espectroscopia: Cho/NAA 4,23.

Resumen

Mujer de 56 años, con antecedente de histerectomía por miomas, que acude a Urgencias por cefalea opresiva a nivel occipital, que se irradia a región parietal derecha, de 5 días de evolución. Refiere que el dolor le dificulta el descanso nocturno, pero mejora parcialmente con la toma de analgesia. Asocia nauseas y ha presentado varios episodios de vómitos en las últimas horas. Niega fiebre y síndrome constitucional. La paciente también comenta que desde hace un mes "se siente torpe" porque se golpea de forma frecuente en hemicuerpo izquierdo con el marco de las puertas. Niega tanto disminución de agudeza visual como déficit campimétrico. A la exploración neurológica se objetiva hemianopsia homónima izquierda en la campimetría por confrontación, sin más alteraciones.

Sexo: mujer

Edad: 56

Diagnóstico final

Glioblastoma multiforme grado IV.

Pruebas complementarias

Se solicita una **TAC cerebral** en Urgencias donde se observan dos lesiones ocupantes de espacio intraaxial en lóbulos occipital y parietal derechos con abundante edema vasogénico, siendo estos hallazgos compatibles con metástasis intracraneales, sin poder descartar neoplasia primaria cerebral. Por ello, se ingresa a la paciente en planta de hospitalización para completar estudio etiológico. Tanto la analítica sanguínea como la **TAC TAP** no evidencian lesiones tumorales primarias. La **RM cerebral** muestra una tumoración intraparenquimatosa temporoparietoccipital derecha, de morfología bilobulada, que impresiona de glioblastoma multiforme, siendo el análisis espectroscópico compatible con neoplasia de alto grado. Estos hallazgos se confirman en la **biopsia cerebral** realizada.

Diagnóstico diferencial

Metástasis cerebral, glioblastoma multiforme.

Discusión

Los tumores intracraneales más frecuentes son las metástasis, mientras que los tumores intracraneales primarios más habituales son los gliomas, siendo el glioblastoma multiforme el representante de este grupo en más del 50% de las ocasiones. Ambos tumores comparten características radiológicas en la RM tradicional (por ejemplo, captación de gadolinio en anillo en T1), por lo que se han desarrollado nuevas técnicas para mejorar la precisión diagnóstica por imagen, como es el caso del coeficiente de difusión aparente (ADC) en la RM ponderada en difusión, o de la ratio Colina/N-Acetil Aspartato (Cho/NAA) en la espectroscopia por RM. De esta forma, valores menores de ADC y una ratio Cho/NAA mayor de 2,5 orientan a un glioblastoma multiforme con una especificidad alrededor del 90%.

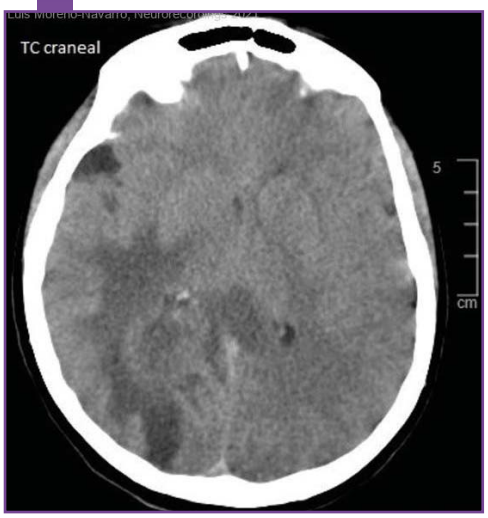

TAC cerebral. Lesión ocupante de espacio intraaxial en lóbulos occipital y parietal derechos con abundante edema vasogénico circundante que cruza la línea media.

Bibliografía

1. Fordham AJ, Hacherl CC, Patel N, *et al.* Differentiating Glioblastomas from Solitary Brain Metastases: An Update on the Current Literature of Advanced Imaging Modalities. Cancers (Basel). 2021;13(12):2960. **2.** Okuma C, Fernández R. Evaluation of gliomas for advanced magnetic resonance imaging. Rev Med Clin Condes. 2017;28(3):360-377. **3.** Arbizu J, Domínguez PD, Díez-Valle R, *et al.* Neuroimaging in brain tumors. Rev Esp Med Nucl. 2011; 30(1):47-65

UN GIRO INESPERADO

Nivel de certeza
1 2 3 4 5

Sendoa Gil Luque - Hospital Universitario de Burgos
Ana Echavarría Íñiguez

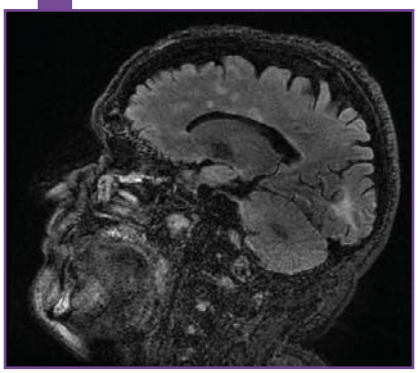

RM cerebral (CUBE FLAIR): lesiones desmielinizantes supra e infratentoriales, que cumplen criterios de diseminación en tiempo y espacio, con actividad.

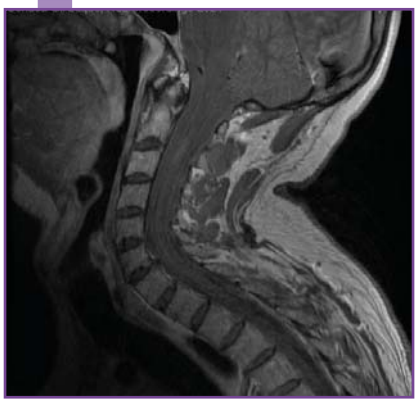

RM medular: lesión desmielinizante en médula cervical.

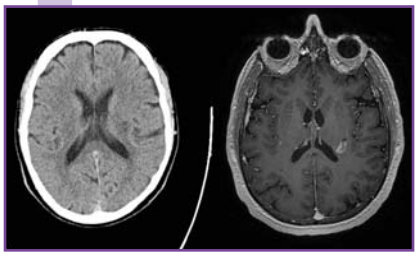

TAC frente RM cerebral: tenue hipodensidad en brazo posterior de la cápsula interna izquierda, compatible con infarto en TC. Lesión hiperintensa en la RM.

Resumen

Varón de 53 años, ingeniero informático, sin alergias conocidas. Fumador de ocho cigarrillos al día (consumo acumulado de 18 paquetes/año), con antecedentes de HTA, dislipemia y EPOC. Acude por cuadro de inicio brusco de pérdida de destreza en la mano derecha 6 días atrás, que se incrementa en las horas previas al ingreso. A la exploración únicamente muestra ligera paresia de miembro superior derecho a 4/5, sin alteraciones sensitivas ni otra focalidad neurológica. Por ello, ingresa en la Unidad de Ictus bajo la sospecha de ictus lacunar para completar el estudio.

Sexo: hombre

Edad: 53

Diagnóstico final

Esclerosis múltiple.

Pruebas complementarias

Analítica de sangre: ligera leucocitosis sin desviación izquierda; colesterol total 204 mg/dl, LDL 98 mg/dl, HDL 81 mg/dl; resto normal. **TAC cerebral:** lesión hipodensa en brazo posterior de cápsula interna izquierda; ateromatosis en sifones carotídeos. **RM cerebral:** lesiones desmielinizantes en substancia blanca supratentorial (la mayor en brazo posterior de cápsula interna izquierda) con una lesión infratentorial y otra en médula cervical sugestivas de esclerosis múltiple con criterios de diseminación en tiempo y en espacio y datos de actividad inflamatoria aguda. **Estudio LCR:** bioquímica normal; serologías negativas; bandas oligoclonales positivas (IgG).

Diagnóstico diferencial

Ictus lacunar, enfermedad desmielinizante.

Discusión

Los *stroke mimics* son entidades no vasculares que se presentan con un déficit neurológico agudo que simula un ictus isquémico, llegando a ser hasta un 25% de los catalogados como ictus isquémico agudo en Urgencias. La utilización de la RM cerebral disminuye considerablemente este porcentaje. La esclerosis múltiple es una enfermedad desmielinizante inflamatoria que afecta al SNC y que puede presentarse con diferente sintomatología. Si bien la clínica sensitiva es la más común (hasta en un 31%), en ocasiones puede debutar con síntomas motores (9% en caso de un inicio subagudo, 4% en el caso de un inicio agudo).

Bibliografía

1. Vilela P. Acute stroke differential diagnosis: Stroke mimics. European Journal of Radiology. 2017;96:133-144. **2.** Moulin S, Leys D. Stroke mimics and chameleons. Current Opinion in Neurology. 2019;32(1):54-59. **3.** Oh J, Vidal-Jordana A, Montalbán X. Multiple sclerosis: clinical aspects. Current Opinion in Neurology. 2018;31(6):752-759.

CUIDADO CON LOS ESTORNUDOS

Ana Echavarría Íñiguez - Hospital Universitario de Burgos
Sendoa Gil Luque

Nivel de certeza

1 2 3 **4** 5

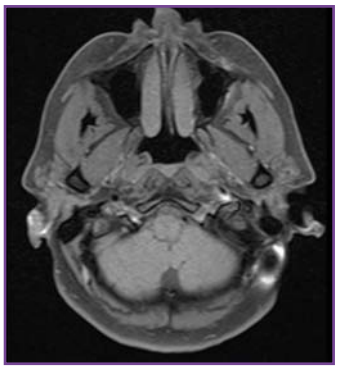

AngioRM. Disección carotídea en segmento petroso izquierdo con trombo mural hiperintenso en secuencias potenciadas en T1 con supresión grasa.

AngioTAC. Estenosis moderada (>50%) a nivel proximal del segmento petroso de la arteria carótida interna izquierda.

AngioTAC. Arco aórtico y bifurcaciones carotídeas en los que no se objetivan placas de ateromatosis significativas.

Resumen

Mujer de 53 años, fumadora de 20 cigarrillos al día y bebedora ocasional. Antecedente de quiste aracnoideo temporal anterior izquierdo intervenido en la infancia con colocación de derivación cistoperitoneal. Acude a Urgencias tras presentar episodio brusco de alteración en la emisión del lenguaje y pérdida de fuerza hemicorporal derecha de aproximadamente 30 minutos de duración. No asocia pérdida de consciencia, movimientos involuntarios ni cefalea. No episodios previos similares. La semana previa había presentado cuadro catarral autolimitado con tos abundante.

Sexo: mujer

Edad: 53

Diagnóstico final

Disección arteria carótida interna izquierda en segmento petroso.

Pruebas complementarias

Analítica: hemograma, bioquímica y coagulación sin alteraciones reseñables. Perfil lipídico con colesterol total 170, LDL 83, HDL 63 y TG 119. **TAC y angioTAC de TSA:** se identifica estenosis moderada de aproximadamente el 50% a nivel proximal del segmento petroso de arteria carótida interna izquierda. No se objetiva ateromatosis en el arco aórtico ni a nivel de bifurcaciones carotídeas. **RM cerebral y angioRMN** incluyendo secuencias ponderadas en T1 con supresión grasa: estenosis grave del segmento petroso de la ACI izquierda en relación con la presencia de disección con trombo mural. No se asocian lesiones isquémicas agudas o subagudas en el parénquima encefálico.

Diagnóstico diferencial

Estenosis secundaria a ateromatosis carotídea, displasia fibromuscular, web carotídeo.

Discusión

Las disecciones arteriales cráneo-cervicales constituyen una etiología a tener en cuenta en el diagnóstico diferencial del ictus isquémico en pacientes jóvenes. En países occidentales, las disecciones se producen con mayor frecuencia a nivel extracraneal, si bien pueden afectar también a segmentos intracraneales, siendo más frecuente en este último caso a nivel del segmento carotídeo supraclinoideo. La cefalea y/o cervicalgia constituyen los síntomas más habituales, si bien no están presentes en la totalidad de los casos. Las secuencias de RM potenciadas en T1 con supresión grasa permiten identificar la presencia de hematomas intramurales en la falsa luz hiperintensos y con morfología de semiluna.

Bibliografía

1. Yamada S, Ohnishi H, Takamura Y, *et al.* Diagnosing intra-cranial and cervical artery dissection using MRI as the initial modality. J Clin Neurosci. 2016 Nov;33:177-181. Epub 2016 Jul 19. **2.** Blum CA, Yaghi S. Cervical Artery Dissection: A Review of the Epidemiology, Pathophysiology, Treatment, and Outcome. Arch Neurosci. 2015 Oct; 2(4): e26670. **3.** Gaillard F, Knipe H. Internal carotid artery dissection. Reference article, Radiopaedia.org. (accessed on 21 Oct 2021).

NEURORECORDINGS
BANCO DE IMÁGENES Y VÍDEOS EN NEUROLOGÍA

Publicación de imágenes Clínicas, Radiológicas y Vídeos en Neurología

SÍNDROME DE CAUTIVERIO EN PACIENTE CON ARTERITIS DE CÉLULAS GIGANTES

Leire Manrique Arregui - Hospital Universitario Marqués de Valdecilla
Juan Martín Arroyo

Nivel de certeza

1 2 3 4 5

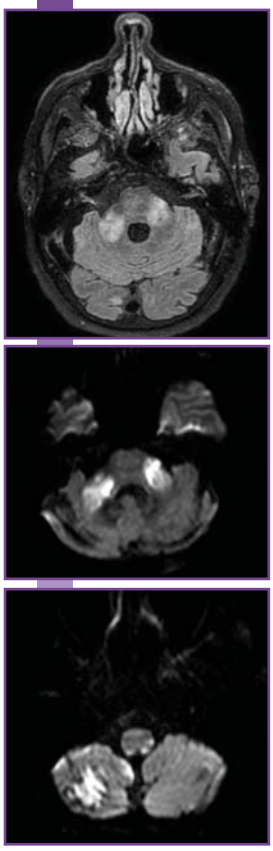

RM cerebral. Lesiones hiperintensas en T2 con restricción en difusión sugestivas de lesiones isquémicas agudas en territorio vértebro-basilar.

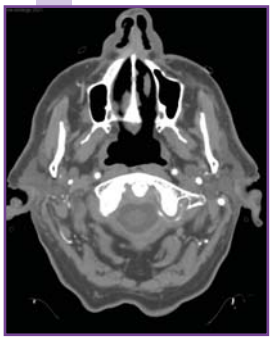

AngioTC. Oclusión arteria vertebral derecha. Arteria vertebral izquierda filiforme con estenosis multifocales.

Resumen

Varón de 70 años exfumador y con antecedentes de hipertensión arterial y diabetes *mellitus*. Ingresa en Medicina Interna en dos ocasiones por cuadro de mareo inespecífico y síndrome general (pérdida 12 kg, astenia e hiporexia) etiquetado como vértigo periférico. El paciente reingresa unas semanas más tarde por empeoramiento clínico presentando en la exploración un mutismo/anartria, seguimiento sacádico ocular, un nistagmo horizontal en la mirada extrema bilateral y vertical en la supraversión y una tetraparesia severa con hiperreflexia. El cuadro fue precedido de dos episodios autolimitados en la semana previa de disartria y parestesias de la extremidad inferior izquierda.

Sexo: hombre

Edad: 70

Diagnóstico final

Ictus isquémico vértebro-basilar de repetición secundario a arteritis de células gigantes.

Pruebas complementarias

Analítica: VSG 91, PCR de 6 y anemia normocítica normocrómica. **RM cerebral:** lesiones en territorio vértebro-basilar hiperintensas en T2 y FLAIR con restricción en difusión sugestivas de lesiones isquémicas agudas en múltiples localizaciones: hemisferio cerebeloso derecho, región lateral córtico-subcortical del hemisferio cerebeloso izquierdo, ambos pedúnculos cerebelosos medios con extensión a protuberancia adyacente, ambos pedúnculos cerebelosos en trayecto de la vía piramidal y focos puntiformes en bulbo, protuberancia, mesencéfalo y en ambos polos occipitales. **AngioTAC:** arterias vertebrales filiformes estando ocluidas en algunos segmentos. **PET-FDG:** normal. **Biopsia de la arteria temporal:** datos de arteritis de células gigantes.

Diagnóstico diferencial

Ictus isquémico en territorio vértebro-basilar secundario a arteritis de células gigantes, ictus isquémico en territorio vertebro-basilar de origen aterotrombótico, hipofunción vestibular izquierda.

Discusión

La arteritis de células gigantes es la vasculitis más frecuente en el adulto y afecta a vasos de mediano y gran calibre. Lo típico es la afectación de ramas de carótida externa mientras que la presentación como ictus isquémico es raro (3-6%). Suele afectar con mayor frecuencia al territorio vértebro-basilar dando lugar a estenosis y oclusiones en las arterias vertebrales. Las arterias intracraneales no se ven afectadas por la vasculitis (pierden la capa elástica al atravesar la duramadre), por lo que la afectación de estas se deben a embolismos arterio-arteriales. La sospecha clínica, los reactantes de fase aguda, la biopsia de la arteria temporal y pruebas de imagen (angioRM, PET) guían el diagnóstico. El tratamiento corticoideo precoz puede evitar consecuencias fatales.

Bibliografía

1. de Boysson H, Liozon E, Larivière D, *et al*. Giant cell arteritis-related stroke: A retrospective multicenter case-control study. Journal of Rheumatology, 2017;44(3):297-303. **2.** Lago A, Tembla JI, Forteaa G, *et al.* Stroke and temporal arteritis: A study of 6 cases. Neurologia. Sociedad Española de Neurología, 2020;35(2):75-81. **3.** Ruiz Serrato AE, Mata Palma A, Carabantes Rueda JJ, *et al.* Ischemic stroke as an infrequent presentation of giant cell arteritis in the elderly patient. Revista Espanola de Geriatria y Gerontologia. SEGG, 2017;52(5):284-286.

SÍNDROME MEDULAR EVANESCENTE

Diana Esteller Gauxax - Hospital Clinic i Provincial de Barcelona
Andrea García Ortega

Nivel de certeza

1 2 3 4 5

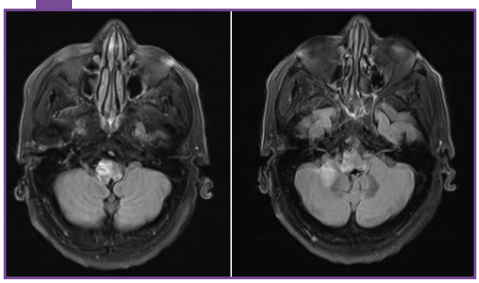

RM cerebral, cortes axiales, secuencia FLAIR con lesión heterogenia a nivel bulbo- medular con afectación de pedúnculo y hemisferio cerebeloso derecho.

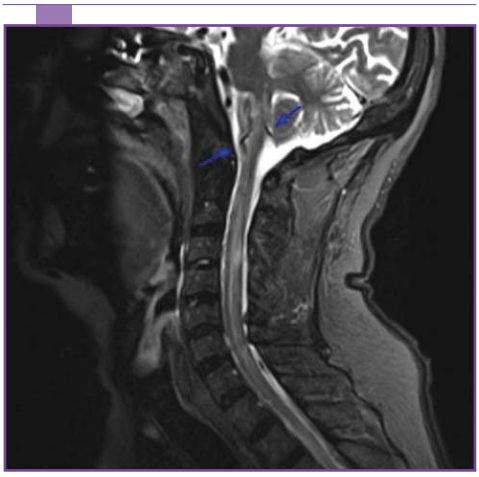

RM cervical, corte sagital, secuencia STIR que muestra lesión en tronco con extensión medular hasta C7. Venas perimedulares prominentes (flechas).

Resumen

Varón de 73 años, sin antecedentes de interés, con cuadro de 2 semanas de cervicargia, vértigo y dificultad miccional. Consulta por debilidad en extremidades inferiores en las últimas 24 h. En la exploración inicial se observó paresia de extremidades inferiores (2/5) y superior derecha (3/5) con Babinski bilateral. A las 24 h se añadió diplopía binocular, paresia de los nervios accesorio e hipogloso derechos y déficit termoalgésico izquierdo. Resolución de los síntomas en las siguientes 24 h. La RM puso de manifiesto una lesión bulbocervical con afectación de pedúnculo cerebeloso derecho. La arteriografía confirmó la presencia de una fístula arteriovenosa dural tentorial grado V de Cognard que se embolizó correctamente, quedando el paciente asintomático.

Sexo: hombre

Edad: 73

Diagnóstico final

Fístula arteriovenosa dural.

Pruebas complementarias

TAC de columna: ausencia de lesiones compresivas. **AngioTAC de troncos supraaórticos:** ausencia de disecciones arteriales. **RM cerebral y cervical:** lesión hiperintensa en secuencias FLAIR de localización bulbar de predominio derecho y en pedúnculo cerebeloso medio/hemisférico derecho, que se extiende por el cordón medular hasta C7, con afectación de cordón posterior y de sustancia blanca y gris. Presencia de venas perimedulares cervicales prominentes y microsangrados. **Arteriografía:** fístula arteriovenosa dural tentorial grado V de Cognard, con aportes de la arteria cerebelosa superior izquierda y arteria perforante con drenaje directo a venas espinales epidurales.

Diagnóstico diferencial

Tumor de tronco, neuromielitis optica, enfermedad de Behçet, tuberculosis del sistema nervioso central.

Discusión

Las fístulas arteriovenosas durales intracraneales son malformaciones vasculares infrecuentes que producen una hipertensión venosa de los vasos arterializados, con edema de parénquima y riesgo de isquemia o sangrado. La presentación clínica depende de la localización y las características hemodinámicas de la fístula, pudiendo manifestarse con un déficit neurológico grave o síntomas más benignos como tinitus. Cuando se localizan en la fosa posterior, pueden imitar un tumor de tronco en resonancia magnética. No obstante, ante una lesión en tronco del encéfalo con un curso rápidamente fluctuante, tenemos que sospechar una fístula arteriovenosa dural con tal de no alargar el diagnóstico, dado que un tratamiento precoz es potencialmente curativo.

Bibliografía

1. Nambu K, Misaki K, Yoshikawa A, *et al.* Cavernous Sinus Dural Arteriovenous Fistula with an Enhanced Lesion in the Brainstem Mimicking a Malignant Tumor. World Neurosurg. 2020;140:13-17. **2.** Miyagishima T, Hara T, Inoue M, *et al.* Pontine venous congestion due to dural arteriovenous fistula of the cavernous sinus: Case report and review of the literature. Surg Neurol Int. 2012;3:53. **3.** Reynolds MR, Lanzino G, Zipfel GJ. Intracranial Dural Arteriovenous Fistulae. Stroke. 2017;48(5):1424-1431.

NEURORECORDINGS
BANCO DE IMÁGENES Y VÍDEOS EN NEUROLOGÍA

Publicación de imágenes Clínicas, Radiológicas y Vídeos en Neurología

SIGNO DEL CORAZÓN EN ICTUS DE ARTERIA ESPINAL ANTERIOR

Antonio Doncel-Moriano Cubero - Hospital Clinic i Provincial de Barcelona
Diana Esteller Gauxax

Nivel de certeza

1 2 3 **4** 5

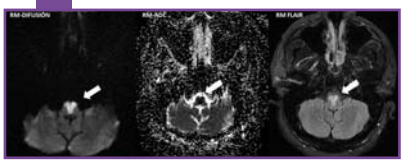

RM DWI, ADC y FLAIR que muestran un ictus isquémico agudo bulboprotuberancial con forma y localización típica de afectación de arteria espinal anterior.

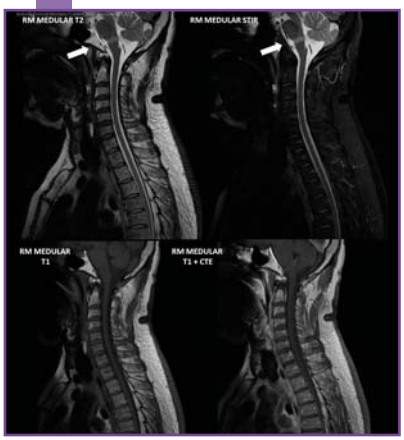

RM medular con ictus isquémico agudo que condiciona una sección transversal bulboprotuberancial, hiperintensa en T2 y STIR, sin realce con contraste.

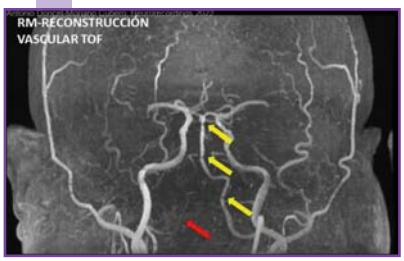

AngioRM cerebral. Ateromatosis vertebrobasilar (amarillo) con reducción del calibre de vertebral derecha (rojo). Las ACM no se visualizan correctamente por artefacto.

Resumen

Varón de 46 años, con hipertensión arterial y diabetes *mellitus* tipo 2 mal controlada que acude por cetoacidosis diabética. En Urgencias desarrolla un deterioro del nivel de consciencia, con respuesta localizadora a estímulos, sin respuesta verbal y tetraplejía arrefléctica con compromiso respiratorio por lo que requiere intubación (IOT). En las pruebas complementarias se detecta un ictus isquémico agudo a nivel bulbo-protuberancial por afectación de la arteria espinal anterior (AEA) secundaria a lesión de la arteria vertebral derecha por ateromatosis de gran vaso, se descartan otras etiologías; se inicia AAS† e ingresa en la UCI. Tras la extubación el paciente requiere traqueostomía y presenta clínicamente un síndrome de cautiverio con dependencia grave.

Sexo: hombre

Edad: 46

Diagnóstico final

Ictus arteria espinal anterior.

Pruebas complementarias

Analítica: PCR 1.18 mg/dl, glucosa 255 mg/dl, creatinina 1.66 mg/dl, HDL 45 mg/dl, LDL 80 mg/dl, hemoglobina glicada 8.3%. **Punción lumbar:** 0 células con 240 mg/dl. **Cultivos** negativos. **TAC cerebral:** sin alteraciones. **RM cerebral + angioRM arterial:** lesión isquémica aguda en zona central de la unión bulbo-protuberancial que presenta una afectación bilateral y simétrica que se extiende desde las olivas bulbares hasta su margen posterior. Estudio vascular con menor calibre de la arteria vertebral derecha más marcada en segmento V4, así como a nivel de la arteria basilar. **RM medular:** cordón medular sin alteraciones de su señal, sin captaciones patológicas y con sus dimensiones conservadas.

Diagnóstico diferencial

Infarto medular, mielitis, Guillain-Barré, botulismo.

Discusión

La lesión bulbar bilateral por oclusión de la AEA es una entidad de difícil diagnóstico con graves consecuencias (24% de mortalidad y 62% de dependencia). Aunque la AEA suele tener origen bilateral, en el 11.3% de los casos existe origen unilateral, como en el caso expuesto. El cuadro clínico es una tetraplejía arrefléctica (78%), con compromiso bulbar (48%), hipoestesia (43%) y necesidad de IOT (25%). En los casos más graves, se alcanza un estado de locked-in. Dada la clínica, sin la ayuda de una RM, el diagnóstico diferencial es amplio (síndrome Guillain Barré, botulismo o lesiones medulares). Sin embargo, los hallazgos de RM se consideran patognomónicos con la apariencia en corazón señalando el área de edema citotóxico de las pirámides bulbares.

Bibliografía

1. Searcy S, Akinduro OO, Spector A, *et al.* Heart-Shaped Bilateral Medullary Pyramidal Infarction as a Pathognomonic Finding of Anterior Spinal Artery Occlusion. Neurocrit Care. 2018;28:388-394. **2.** Sen D, Arora V, Adlakha S, *et al.* The "heart appearance" sign in bilateral pontine infarction. J Stroke Cerebrovasc Dis. 2015;24(1):21-24. **3.** Pongmoragot J, Parthasarathy S, Selchen D, *et al.* Bilateral medial medullary infarction: a systematic review. J Stroke Cerebrovasc Dis. 2013;22(6):775-780.

NEURORECORDINGS
BANCO DE IMÁGENES Y VÍDEOS EN NEUROLOGÍA
Publicación de imágenes Clínicas, Radiológicas y Vídeos en Neurología

† Para más información, consultar https://cima.aemps.es/cima/publico/buscadoravanzado.html.

SÍNDROME DE VASOCONSTRICCIÓN CEREBRAL REVERSIBLE INDUCIDO POR TRAZODONA

Antonio Doncel-Moriano Cubero - Hospital Clinic i Provincial de Barcelona
Diana Esteller Gauxax

Nivel de certeza

1 2 **3** 4 5

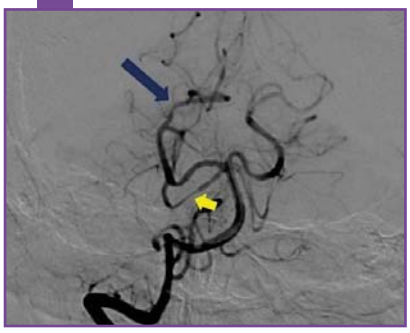

Arteriografía con focos de vasoconstricción focal en arteria cerebral posterior derecha (azul) y arteria cerebelosa superior derecha (amarilla).

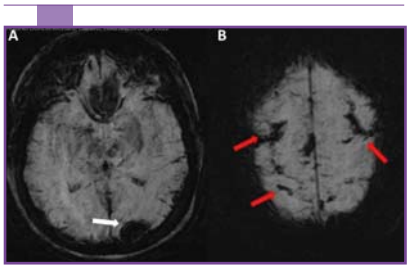

RM-MIP con hematoma occipital izquierdo con edema circundante (imagen A) y varios focos de hemorragia subaracnoidea de la convexidad (imagen B).

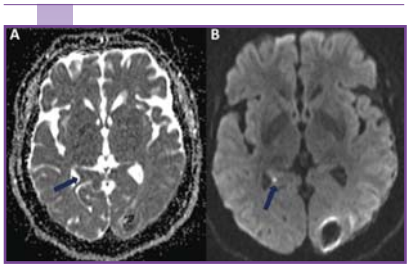

RM axial en secuencia ADC (imagen A) y DWI (imagen B) con lesión isquémica aguda adyacente al asta posterior del ventrículo posterior derecho.

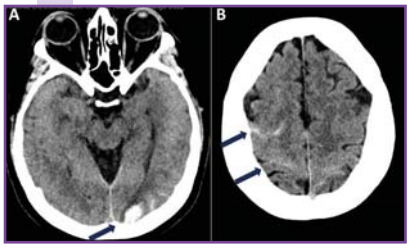

TAC-axial con hematoma occipital izquierdo con edema circundante (imagen A) y varios focos de hemorragia subaracnoidea de la convexidad (imagen B).

Resumen

Mujer de 56 años con antecedentes de trastorno esquizoafectivo e insomnio que ingresa por presentar dos episodios de cefalea en trueno, sin signos neurológicos focales o alteración del nivel de consciencia una semana después de comenzar tratamiento con trazodona. En la exploración inicial presenta una cuadrantanopsia poco inferior derecha. En la neuroimagen se confirma la presencia de un hematoma occipital izquierdo cortical asociado a hemorragia subaracnoidea (HSA) de la convexidad bilateral. El estudio vascular descubre la presencia de vasoconstricción difusa en las arterias intracraneales. Finalmente, se orienta como un síndrome de vasoconstricción cerebral reversible (SVCR) inducido, dada la secuencia temporal, por la trazodona.

Sexo: mujer

Edad: 56

Diagnóstico final

Síndrome de vasoconstricción cerebral reversible.

Pruebas complementarias

TAC cerebral: hematoma occipital izquierdo de 18x9 mm con edema perilesional y focos de HSA en los surcos adyacentes y surcos de la convexidad bilateral. **AngioTAC:** no se identifican aneurismas en el sistema arterial ni otras claras malformaciones. **RM cerebral y angioRM arterial intracraneal:** hmatoma lobar occipital izquierdo en evolución con focos de HSA en la convexidad de ambos hemisferios cerebrales. Pequeñas lesiones isquémicas agudas lóbulo occipital y subinsular derechos. **Arteriografía:** varios segmentos de disminución de calibre regular y simétrico en ramas de ambas arterias cerebrales posteriores cerebelosas superiores.

Diagnóstico diferencial

Vasculitis cerebral, síndrome de vasoconstricción cerebral reversible, hematoma lobar por angiopatía amiloide, aneurisma micótico.

Discusión

El SVCR se caracteriza por episodios de cefalea en trueno, signos neurológicos focales y crisis asociado a ictus hemorrágico o isquémico y vasoconstricción cerebral que revierte en <3 meses. Se asocia al consumo de sustancias vasoactivas, como el cannabis, cocaína o fármacos como descongestionantes nasales o inhibidores de la recaptación de serotonina (aunque clásicamente se ha asociado el síndrome a inhibidores selectivos [ISRS], aquellos fármacos con algún efecto pro-serotoninérgico, como la trazodona, también han sido implicados). El diagnóstico diferencial se realiza con la vasculitis primaria cerebral, que cursa más frecuentemente con lesiones isquémicas a diferencia del SVCR que cursa con lesiones hemorrágicas y HSA.

Bibliografía

1. Ducros A. Reversible cerebral vasoconstriction syndrome. Lancet Neurol. 2012;11: 906-917. **2.** Ducros A, Bousser MG. Reversible cerebral vasoconstriction syndrome. Pract Neurol. 2009;9:256-267. **3.** Manning T, Bartow C, Dunlap C, *et al.* Reversible cerebral vasoconstriction syndrome associated with fluoxetine. JACLP. 2021:62:634-644.

AGENESIA DE ARTERIA CARÓTIDA INTERNA IZQUIERDA

Nivel de certeza

1 2 3 4 5

Antonio Doncel-Moriano Cubero - Hospital Clinic il Provincial de Barcelona
Diana Esteller Gauxax

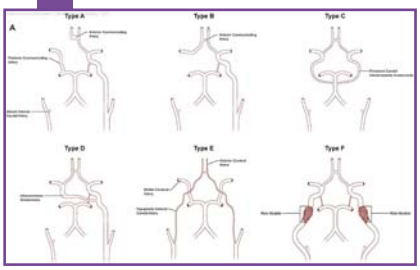

Esquema de patrones de compensación en la agenesia carotídea, extraído de Montaya S et al. Appl Radiol. 2017; 1: 19-

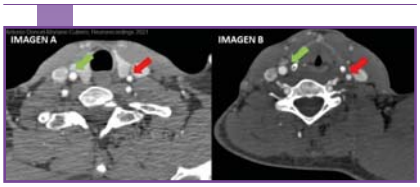

AngioTAC axial: asimetría clara en el diámetro de las arterias carótidas comunes (ACC) (flecha verde en ACC-D, la roja en ACC-I, de menor diámetro).

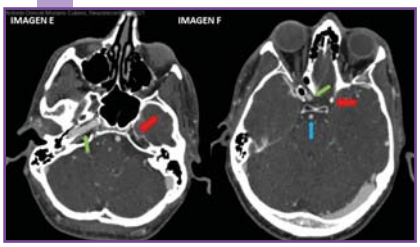

Angio-TC axial: Ausencia de canal carotídeo izquierdo (rojo, imagen E). Ausencia de ICA-I intracraneal (rojo, imagen F). Basilar (azul).

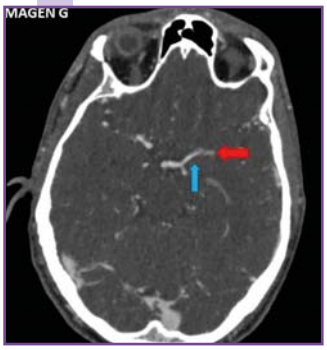

Angio-TC axial: arteria cerebral media izquierda (rojo) dependiente y con igual calibre que la arteria comunicante posterior izquierda (azul).

Resumen

Varón de 35 años sin antecedentes médicos que consulta por asimetría pupilar tras manipulación de fármacos de aplicación tópica ocular para sus mascotas. El paciente niega cefalea o manipulación cervical. Es valorado en un centro primario donde objetivan una anisocoria con miosis izquierda. Con la orientación de síndrome de Horner parcial realizan neuroimagen y estudio vascular que es informada como disección carotídea izquierda (tras pasar por alto la manipulación de fármacos tópicos oculares). Dado el hallazgo derivan a un hospital terciario para valoración. A su llegada, la exploración es normal. Tras la revisión de los hallazgos (apartado de pruebas complementarias), se concluye que el paciente presenta una agenesia carotídea.

Sexo: hombre

Edad: 35

Diagnóstico final

Agenesia de la carótida interna.

Pruebas complementarias

Analítica sanguinea: sin alteraciones. **TAC cerebral:** sin alteraciones isquémicas o hemorrágicas agudas. **AngioTAC:** no se visualiza la arteria carótida izquierda desde su teórico origen en bifurcación carotídea, así como tampoco en su segmento cervical, petroso, cavernoso ni clinoideo. Arteria cerebral anterior izquierda con origen en segmento A1 derecha, permeable. Arteria cerebral media izquierda con origen en arteria comunicante posterior izquierda, de trayecto elongado, permeable. Adecuada permeabilidad de arterias vertebrales y tronco de la arteria basilar.

Diagnóstico diferencial

Trombosis carotídea, disección carotídea, ictus carotídeo.

Discusión

Las alteraciones del desarrollo de la ICA son infrecuentes afectando al 0.13% de la población. A diferencia de la hipoplasia, en la agenesia existe una ausencia completa del desarrollo de la ICA. Este hecho se compensa por el resto de la circulación cerebral siguiendo los patrones descritos Lie en 1968 (imágenes complementarias). En la literatura se describe una mayor proporción de agenesia de ICA-I vs ICA-D (3:1). Al igual que sucede con el caso que presentamos, el diagnóstico es casual y generalmente no se acompaña síntomas relacionados, si bien se debe tener en cuenta que existe una mayor proporción de aneurismas intracraneales (27,7% frente a 2% de la población general). Su hallazgo aislado, sin aneurismas asociados no requiere seguimiento ni tratamiento.

Bibliografía

1. Li S, Hooda K, Gupta N, Kumar Y. Internal carotid artery agenesis: a case report and review of literature. Neuroradiol J. 2017;30(2):186-191. **2.** Montaya S, Towner J, Bhatt A. Unilateral agenesis of the internal carotid artery with intracavernous carotid-carotid anastomosis. Appl Radiol. 2017;1:19-22. **3.** Kahraman, A, Kahraman B, Maras Z, *et al.* Congenital Agenesis of Right Internal Carotid Artery: A Report of Two Cases. J. Belgian Soc. Radiol. J. Belgian Soc. Radiol. 2016;100(1):48-51.

TÉCNICAS URODINÁMICAS: ¿DESENCADENANTE CLÍNICO DE UNA FÍSTULA DURAL MEDULAR?

Macarena de la Serna Fito - Hospital Nuestra Señora de Valme
María Carmen Fernández Moreno

Nivel de certeza

1 2 **3** 4 5

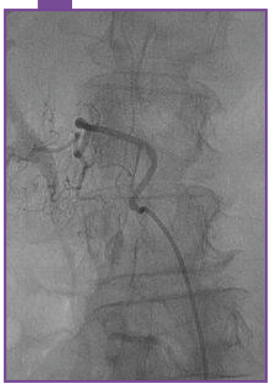

Arteriografía de arterias intercostales bilaterales desde D5 hasta L5 en la que se visualiza FAV espinal a nivel de L3-L4 izquierdo, que se emboliza.

RM dorso-lumbar. Estructuras tubulares de vacio de señal, que muestran captación serpinginosa, de la superficie medular, D6-L1, sugestivo de fístula AV dural.

RM dorso-lumbar. Lesiones dorsales hiperintensas en T2 y Flair, hipointensa en T1 con aspecto expansivo. Sin captación. Diagnosticadas como mieditis dorsal.

Resumen

Ingresa en Neurología por paraparesia arrefléxica y parestesias en calcetín con sospecha de polineuropatía desmielinizante aguda. Se realizan pruebas sin hallazgos y se inicia corticoterapia con empeoramiento clínico, se prueba plasmaféresis con mejoría. Se diagnostica de mielitis dorsal extensa lúpica por hallazgos analíticos y en RM dorso-lumbar, y se indica terapia inmunomoduladora con hidroxicloroquina† y azatioprina†, estabilizándose. Un año después, tras estudio de volumen vesical residual, sufre empeoramiento sensitivo-motor brusco de miembros inferiores, se realiza de nuevo RM dorsal que describe probable MAV, confirmada por angiografía con mejoría tras embolización.

Sexo: mujer

Edad: 66

Diagnóstico final

Fístula arteriovenosa dural espinal.

Pruebas complementarias

Primer ingreso: **Punción lumbar:** anodina sin disociación albúmino-citológica; estudios de conducción con ausencia de lesión de SNP; **analítica:** positiva para anticuerpos anti-nucleares; **RM medular dorsal** que incluye al menos cuatro niveles sugestivos de mielitis desmielinizante; anticuerpos antiMOG, antiacuoporina y bandas oligoclonales en LCR negativos.

Segundo ingreso: **RM dorsal:** hallazgos sugestivos de fístula arterio-venosa (FAV) dorsolumbar; **arteriografía medular:** existencia de FAV a nivel lumbar con aporte desde L4 derecha.

Diagnóstico diferencial

Mielitis dorsal inflamatoria, lupus eritematoso sistémico, isquemia medular.

Discusión

Existen casos descritos en la literatura de empeoramiento clínico de FAV con la administración de corticoides, como el nuestro. Sin embargo, no se ha descrito relación entre técnicas urodinámicas y deterioro clínico por dicha malformación. Nuestra hipótesises que el llenado vesical puede provocar, por maniobra de valsalva o a través de reflujo de plexos venosos, un ascenso de presión venosa y una limitación de la perfusión medular.

Bibliografía

1. Eisen, A. Disorders Affecting the Spinal Cord. UpToDate, 2013;1-17. **2.** Morris, J. M. Imaging of Dural Arteriovenous Fistula. Radiologic Clinics of North America, 2012;50(4), 823-839. **3.** Krings, T., & Geibprasert, S. Spinal dural arteriovenous fistulas.American Journal of Neuroradiology, 2009;30(4): 639-648.

NEURORECORDINGS
BANCO DE IMÁGENES Y VÍDEOS EN NEUROLOGÍA
Publicación de imágenes Clínicas, Radiológicas y Vídeos en Neurología

† Para más información, consultar https://cima.aemps.es/cima/publico/buscadoravanzado.html.

SECUENCIA DE SUSCEPTIBILIDAD MAGNÉTICA TRAS CRISIS DE INICIO FOCAL

Paloma Martín Jiménez - Hospital Universitario 12 de Octubre
Eduardo San Pedro Murillo

Nivel de certeza
1 2 3 4 5

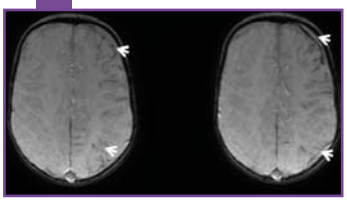

RM cerebral. Venas corticales de menor señal y más prominentes en territorio frontal y occipital del hemisferio izquierdo (flechas blancas).

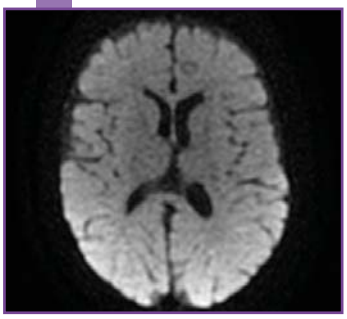

RM cerebral. No se observa restricción en difusion.

RM cerebral. Se constata disminución del calibre arterial del territorio izquierdo, sobre todo de la arteria cerebral media (flecha blanca) y sus ramas.

Resumen

Lactante de 6 meses sin antecedentes de interés, embarazo y parto sin incidentes y adecuado desarrollo psicomotor. Presenta dos episodios sugestivos de crisis de inicio focal consistentes en desviación forzada de la mirada hacia la derecha y clonías de la extremidad superior derecha de 2- 3 minutos de duración, seguidas de paresia de dicha extremidad durante unos 20 minutos, con recuperación espontánea posterior. En Urgencias, presenta fiebre de 38.5 ºC, sin clara focalidad organoinfecciosa. El resto de constantes se mantienen estables y la exploración general y neurológica es normal. Se inicia tratamiento con levetiracetam, sin volver a presentar nuevas crisis. A las 48 horas aparece eritema malar bilateral de bordes mal definidos de aspecto compatible con megaloeritema.

Sexo: hombre

Edad: 0

Diagnóstico final

Crisis febril compleja.

Pruebas complementarias

Analítica completa: normal. **Punción lumbar:** presión de apertura normal. **Citobioquímica:** sin alteraciones (glucosa en rango, 0 células, proteínas 0,16 g/l); **microbiología y citología:** negativas. **Hemocultivo, urocultivo y aspirado nasofaríngeo para virus respiratorios:** negativos. **RM cerebral:** venas corticales del hemisferio cerebral izquierdo en territorios frontal y occipital de menor señal y más prominentes en secuencia de susceptibilidad magnética (SWI). No restricción en difusión. Disminución de calibre arterial en hemisferio izquierdo. **Electroencefalograma de vigilia y sueño:** normal para la edad.

Diagnóstico diferencial

Crisis de inicio focal, ictus isquémico, trombosis venosa, malformación vascular.

Discusión

Nos encontramos ante un caso de crisis febriles complejas de inicio focal. La debilidad poscrítica corresponde a una parálisis de Todd, cuya fisiopatología se explica por un proceso de hipoperfusión reversible[1]. Nos gustaría destacar las imágenes de RM ponderadas por susceptibilidad magnética (SWI), que muestran prominencia de las venas de drenaje ipsilaterales, lo que indica un aumento del contenido de desoxihemoglobina dentro del territorio hipoperfundido, sin infarto agudo establecido. Asimismo, se constata disminución del calibre arterial del territorio izquierdo, sobre todo de la arteria cerebral media. SWI es una técnica de imagen muy sensible a la desoxihemoglobina y puede ser un complemento en la evaluación de anomalías de perfusión[2,3].

Bibliografía

1. Rupprecht S, Schwab M, Fitzek C, *et al.* Hemispheric hypoperfusion in postictal paresis mimics early brain ischemia. Epilepsy Res. 2010;89(2-3):355-359. **2.** Mittal S, Wu Z, Neelavalli J, et al. Susceptibility-weighted imaging: technical aspects and clinical applications, part 2. AJNR Am J Neuroradiol. 2009;30(2):232-252. **3.** Zamora CA, Kontzialis M. Susceptibility-weighted imaging in Todd paralysis. Neurology. 2015;85(3):297-297.

OJOS DE BÚHO

Abel Díaz Díaz - Hospital Universitario Insular de Gran Canaria
Antonio José Gutiérrez Martínez

Nivel de certeza

1 2 3 4 5

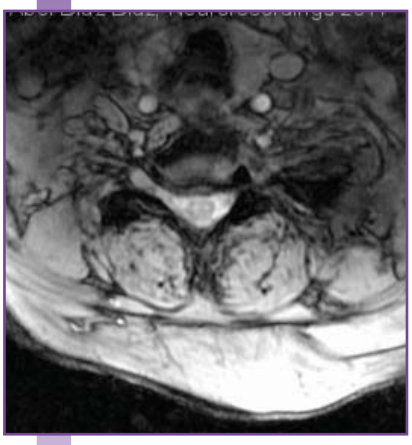

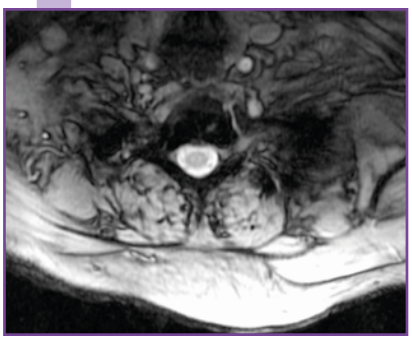

RM medular. Lesión medular anterior C7-T1, hiperintensa en secuencia T2 con restricción en secuencias de difusión. Imagen en "ojos de búho" en corte T2 axiales.

Resumen

Mujer de 81 con antecedentes personales de hipertensión, dislipemia y diabetes *mellitus* con complicaciones metadiabéticas que consulta por debilidad súbita de miembros inferiores. A la exploración neurológica la paciente presenta ptosis y miosis de ojo derecho, debilidad a 4/5 en la flexión de 4 º y 5 º dedos y abducción y aducción de dedos de manos. Hipoestesia termoalgésica con nivel sensitivo C8. Conservación de sensibilidad vibratoria y artrocinética. Paraparesia con fuerza muscular 2/5 de forma global. Reflejos osteotendinosos en miemnbors superiores a ++/++++ y abolición de los mismos en miembros inferiores. Reflejo cutáneo plantar extensor bilateral. Retención urinaria con necesidad de sondaje vesical.

Sexo: mujer

Edad: 85

Diagnóstico final

Infarto medular anterior.

Pruebas complementarias

Hemograma, bioquímica y coagulación: dentro de la normalidad. **Electrocardiograma:** ritmo sinusal sin alteraciones de la repolarización. Despistaje de etiología infecciosa, tumoral, autoinmune, paraneoplásica sin hallazgos patológicos. **TAC tórax-abdomen-pelvis:** destaca la presencia de ateromatosis calcificada en cayado aórtico y aorta descendente.

Diagnóstico diferencial

Mielopatía compresiva, mielitis transversa, absceso intra o extramedular, hematoma intra o extramedular, malformación vascular medular,. tumor medular, siringomielia.

Discusión

El infarto de la médula espinal es un trastorno raro pero a menudo devastador causado por una amplia gama de etiologías. Los pacientes típicamente presentan una paraparesia o tetraparesia aguda, dependiendo del nivel de la médula espinal involucrado. El diagnóstico generalmentese hace clínicamente y mediante neuroimagen. En esta, es característico en secuencias axiales T2, el signo de "los ojos de búho" que refleja un aumento de intensidad más llamativo en la región anterior de la sustancia gris, que produce un patrón de doble punto. Podemos encontrarlo con alta frecuencia en los infartos de la arteria espinal anterior, que es el territorio vascular más frecuentemente afectado. También podemos apreciar un patrón más difuso en forma de H

Bibliografía

1. Cheng MY, Lyu RK, Chang YJ, *et al.* Spinal cord infarction in Chinese patients. Clinical features, risk factors, imaging and prognosis. Cerebrovasc Dis. 2008; 26(5):502-508. **2.** Novy J, Carruzzo A, Maeder P, *et al.* Spinal cord ischemia: clinical and imaging patterns, pathogenesis, and outcomes in 27 patients. Arch Neurol 2006; 63:1113. **3.** Masson C, Pruvo JP, Meder JF, *et al.* Spinal cord infarction: clinical and magnetic resonance imaging findings and short term outcome. J Neurol Neurosurg Psychiatry 2004;75:1431.

CASO 21

NEUROLOGÍA/ÁREA Neurooncología

Especialización/Etiología

Neoplasias

PSEUDOPROGRESIÓN TRAS RADIOCIRUGÍA EN SCHWANNOMA VESTIBULAR

Carla Sánchez Cortés - Hospital Clínico Universitario Lozano Blesa
Germán Valtueña Peydró

Nivel de certeza

1 2 3 4 5

RM cerebral. Aumento transitorio de tamaño (20x24x22 mm) de SV derecho compatible con pseudoprogresión.

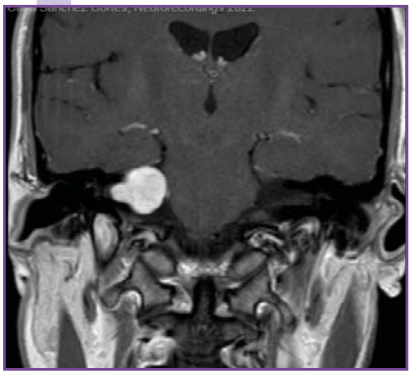

RM cerebral. Gran lesión ocupante de espacio en ángulo pontocerebeloso derecho hiperintensa en FLAIR de 15x20x17 mm compatible con SV intra y extracananicular.

Resumen

Paciente de 46 años diagnosticada de schwanomma vestibular (SV) en oído derecho (OD) a raíz de presentar acúfenos e hipoacusia en dicho oído. No antecedentes médico-quirúrgicos de interés. A la exploración presenta inestabilidad de la marcha con Romberg positivo, sin otros déficits acompañantes y la otoscopia es normal. Se le plantean varias opciones de tratamiento (cirugía frente a radiocirugía), decantándose por esta última. Finalmente, se realiza un tratamiento de radiocirugía (RC) fraccionada (25 Gy/5 Gy por fracción) con fecha de fin 09/06/2020.

Sexo: mujer

Edad: 46

Diagnóstico final

Pseudoprogresión.

Pruebas complementarias

RM de base de cráneo preRC (03/2020): gran lesión ocupante de espacio en ángulo pontocerebeloso derecho hiperintensa en FLAIR compatible con SV del VIII par derecho de 15x20x17 mm que muestra componente intracanalicular, extracanalicular y probablemente afectación del conducto semicircular superior. **RM de control tras RC (10/2020):** aumento de tamaño de SV derecho 20x24x22 mm respecto a informe previo con centro hipodenso compatible con necrosis. A valorar pseudoprogresión frente a verdadera progresión. Se decide mantener una actitud expectante y un control radiológico estrecho, repitiendo las pruebas de imagen cada 6 meses. **RM de seguimiento (29/20/2021):** Disminución de tamaño 20 x 18 x 15 mm.

Diagnóstico diferencial

Verdadera progresión.

Discusión

El SV es el tumor benigno más frecuente del ángulo ponto-cerebeloso. La RC ha demostrado ser una opción de tratamiento radical que consigue una tasa de control local del 90% con una morbilidad aceptable. Es importante conocer el fenómeno de pseudoprogresión, que es debido a la alteración de la barrera hematoencefálica con paso del gadolinio dentro del tejido fibrótico tumoral y que consiste en un aumento transitorio del tamaño que suele producirse en el primer año tras RC, aunque también puede darse de forma tardía, hasta el quinto año. Por lo tanto, se debe realizar un seguimiento radiológico a largo plazo, teniendo en cuenta los síntomas del paciente, para no confundirlo con una verdadera progresión que sí implicaría la necesidad de rescate terapéutico.

Bibliografía

1. Breshears JD, Chang J, Molinaro AM, *et al.* Temporal Dynamics of Pseudoprogression After Gamma Knife Radiosurgery for Vestibular Schwannomas-A Retrospective Volumetric Study. Neurosurgery. 2019;84(1):123-131. **2.** Fouard O, Daisne JF, Wanet M, *et al.* Long-term volumetric analysis of vestibular schwannomas following stereotactic radiotherapy: Practical implications for follow-up. Clin Transl Radiat Oncol. 2021;33:1-6. **3.** Hayhurst C, Zadeh G. Tumor pseudoprogression following radiosurgery for vestibular schwannoma. Neuro Oncol 2012;14(1):87-92.

NEURORECORDINGS
BANCO DE IMÁGENES Y VÍDEOS EN NEUROLOGÍA

Publicación de imágenes Clínicas, Radiológicas y Vídeos en Neurología

LA LUMBALGIA AGUDA QUE TERMINA SIENDO UNA URGENCIA ONCOLÓGICA

Nivel de certeza

1 2 3 4 5

Carla Sánchez Cortés - Hospital Clínico Universitario Lozano Blesa
Carlos Camacho Fuentes

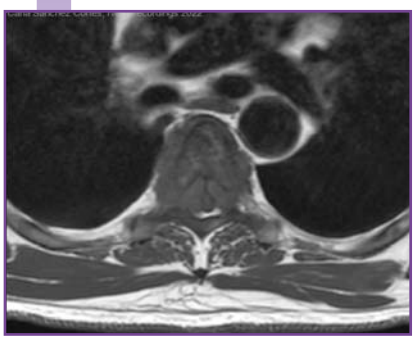

RM columna. Compresión medular a nivel de D5.

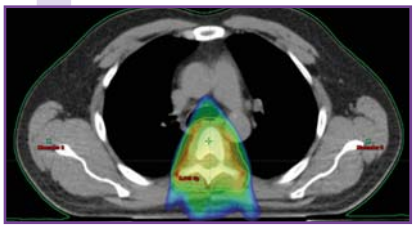

TAC de tórax, corte axial. Planificación de radioterapia sobre D5.

Resumen

Varón de 50 años de edad, sin alergias conocidas. Fumador de 10-15 cigarros/día desde hace más de 30 años. Antecedentes de linfoma de Hogdkin en 2018 (estadio IIIA) tratado con esquema ABVD, en remisión completa hasta la actualidad. El día 09/12/2021 inicia cuadro consistente en lumbalgia irradiada hacia ambas EEII (EVA: 8/10) e hipoestesia infraumbilical hasta región crural bilateral sin pérdida del control de esfínteres. A la exploración física destaca paraparesia 3/5 bilateral, hipoestesia de D6 hasta región crural junto con inestabilidad de la marcha.

Sexo: hombre

Edad: 50

Diagnóstico final

Compresión medular neoplásica.

Pruebas complementarias

RM columna completa (9/12/21): enfermedad secundaria difusa ósea con mayor alteración en el cuerpo vertebral de D5 con importante componente de partes blandas (37x13x42 mm) con colapso del canal medular. Ante el diagnóstico de compresión medular de origen neoplásico sin tumor primario es valorado de forma urgente por el S. de Neurocirugía, desestimando cirugía por probable histología radiosensible y se decide administrar sesión única de 8 Gy. Se completa estudio mediante la realización de **PET-TAC (13/12/21):** múltiples lesiones óseas y hepaticas. **Biopsia de la lesión hepática (17/12/21) con resultado AP:** metástasis de tumor neuroendocrino bien diferenciado (G3).

Diagnóstico diferencial

Hernia discal, abscesos musculatura paravertebral lumbar, hemangioma

Discusión

Finalmente se diagnostica de enfermedad metastásica de tumor neuroendocrino de origen desconocido. La compresión medular es una de las urgencias oncológicas más frecuentes y la forma de presentación inicial de hasta un 20% de tumores. El diagnóstico y el tratamiento precoz son imprescindibles para garantizar la efectividad terapéutica y evitar defectos neurológicos irreversibles, por lo que no debemos olvidar este diagnóstico diferencial en lumbalgias de instauración aguda que no ceden con analgesia habitual. En este paciente la instauración precoz (<24 h) de corticoides junto con radioterapia consiguió un gran alivio sintomático, permitió conservar la capacidad de deambulación y se encuentra actualmente en curso de quimioterapia.

Bibliografía

1. Lawton AJ, Lee KA, Cheville AL, *et al.* Assessment and Management of Patients With Metastatic Spinal Cord Compression: A Multidisciplinary Review. J Clin Oncol. 2019;37(1):61-71. **2.** Nieder C. Patienten mit metastatischer Rückenmarkskompression profitieren von rascher multidisziplinärer Diagnostik und Behandlung [Patients with metastatic spinal cord compression profit from rapid multidisciplinary diagnostics and treatment]. Strahlenther Onkol. 2019;195(4):367-368. **3.** Robson P. Metastatic spinal cord compression: a rare but important complication of cancer. Clin Med (Lond). 2014;14(5):542-545.

NEURORECORDINGS
BANCO DE IMÁGENES Y VÍDEOS EN NEUROLOGÍA

Publicación de imágenes Clínicas, Radiológicas y Vídeos en Neurología

OJOS DE SERPIENTE COMO SIGNO DE ISQUEMIA MEDULAR AGUDA

María Teresa Alba Isasi - Hospital Universitario Virgen de la Arrixaca
Juan Carlos Navarro García

Nivel de certeza

1 2 3 4 5

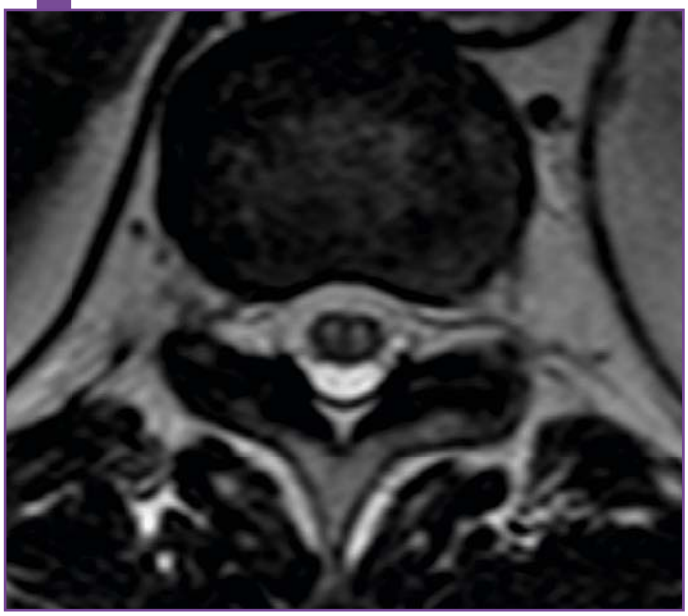

RM medular. Hiperintensidad de señal en T2 en las astas anteriores de la médula espinal con morfología en "ojos de serpiente".

Resumen

Varón de 66 años en posoperatorio de aneurisma de aorta abdominal mediante endoprótesis. Tras cirugía despierta con paraplejia de MMII y sensibilidad preservada. ROT abolidos y RCP indiferentes. Reflejo cremastérico preservado. Reflejo esfinteriano anal ausente. Ante sospecha de infarto medular se canalizó catéter intradural y se solicitó RM urgente compatible con infarto medular en el territorio de la arteria espinal anterior.

Sexo: hombre

Edad: 66

Diagnóstico final

Isquemia medular aguda por infarto de arteria espinal anterior.

Discusión

El infarto medular por oclusión de arteria espinal anterior tras cirugía endovascular de aorta es una complicación común. La propia manipulación de la aorta y fenómenos de hipoperfusión y/o tromboembolismo se han visto implicados en dicha fisiopatología. El signo de ojos de serpiente (también llamado ojos de búho) consiste en la visualización de focos circulares u ovoides bilaterales en secuencias T2 de RM en cortes axiales. Se puede observar en infartos medulares.

CÓDIGO ICTUS DE FOSA POSTERIOR CON DESENLACE INESPERADO

Gloria Pérez Hernández - Hospital Clínico Universitario Lozano Blesa
Raquel Acosta Hernández

Nivel de certeza

1 2 **3** 4 5

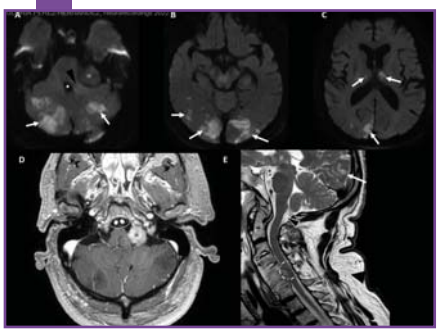

RM craneocervical. Signos de isquemia del territorio vascular posterior y ausencia de signos de mielopatía compresiva. Tumor del ángulo pontocerebeloso incidental.

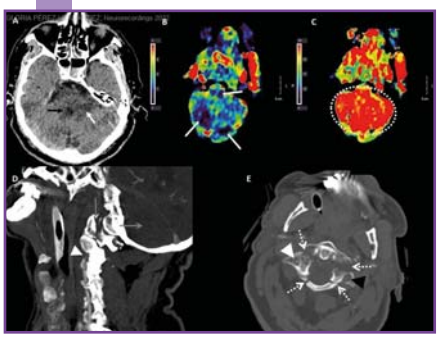

TAC multimodal. Signos de isquemia aguda del territorio posterior por lesión traumática de arterias vertebrales secundaria a fractura en estallido del atlas.

Resumen

Se presenta el caso de un varón de 77 años que fue traído al Servicio de Urgencias Hospitalario por un cuadro clínico de inicio brusco de alteración de la marcha, de emisión del lenguaje, fluctuación del nivel de consciencia y vómitos, tras una caída reciente desde su propia altura con TCE occipital. En la exploración física presentó una puntuación de 7 en la escala de Glasgow, por lo que se realizó intubación orotraqueal y se activó el código ictus.

Sexo: hombre

Edad: 77

Diagnóstico final

Lesión de la arteria vertebral por traumatismo cerrado.

Pruebas complementarias

Se realizó una **TAC multimodal urgente**, en la que se detectaron signos de isquemia aguda prácticamente en todo el territorio vascular posterior, con discrepancia tiempo/volumen del 50%. En la **angiografía por TC** se identificó una fractura inestable en 4 partes del atlas (fractura de Jefferson) y una disociación atlantooccipital posterior, que condicionaban una lesión traumática de ambas arterias vertebrales y cerebrales posteriores, representando una oclusión tromboembólica. A las 24 horas se realizó un estudio de **RM craneocervical**, en la que se confirmó la presencia de áreas parcheadas de isquemia aguda en el territorio de la circulación posterior y se descartó la presencia de mielopatía compresiva.

Diagnóstico diferencial

Tumor primario, hemorragia intracranial.

Discusión

Se ha descrito una prevalencia de lesión contusa de arterias vertebrales hasta en el 17% de los pacientes con traumatismo cervical cerrado, fundamentalmente en casos que presentan fractura o luxación cervical alta. La oclusión arterial representa una lesión vascular de alto grado. Las lesiones traumáticas de la arteria vertebral presentan una tasa de ictus del 24% y una tasa de muerte del 8%. La mortalidad en pacientes con lesión de la columna cervical asociada se eleva al 40%. El pronóstico empeora en casos de edad avanzada, de oclusión arterial completa y de clínica de isquemia en el momento del diagnóstico. El estudio de elección para el diagnóstico es la angiografía por TAC.

Bibliografía

1. Simon LV, Nassar Ak, Mohseni M. Vertebral Artery Injury. [Updated 2021 Jul 21]. In: StatPearls [Internet]. Treasure Island (FL): StatPearls Publishing; 2022 Jan. **2.** Riascos R, Bonfante E, Cotes C, *et al.* Imaging of Atlanto-Occipital and Atlantoaxial Traumatic Injuries: What the Radiologist Needs to Know. Radiographics 2015; 35(7):2121-2134. **3.** Rutman AM, Vranic JE, Mossa-Basha M. Imaging and Management of Blunt Cerebrovascular Injury. Radiographics 2018; 38(2):542-563.

La importancia del uso del fonendo en Neurología: tinnitus pulsátil unilateral relacionado con fístula dural

Leire Manrique Arregui - Hospital Universitario Marqués de Valdecilla
Andrea de la Cal Núñez

Nivel de certeza
1 2 3 4 5

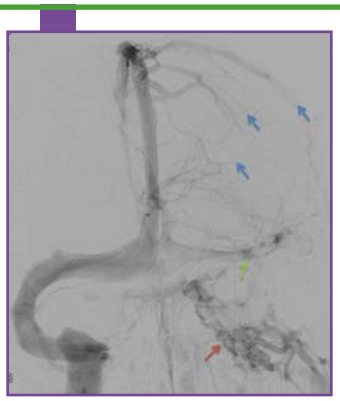

Angiografía cerebral. Drenaje venoso anómalo desde seno sagital (azul), sigmoide/transverso izquierdo (rojo) con estenosis/trombosis en seno sigmoide/transverso (verde)

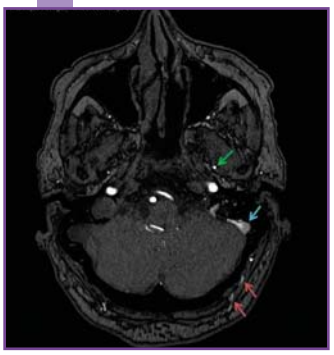

AngioRM. Flujo arterializado en seno sigmoide izquierdo (azul). Flujo vasos extracraneales (occipital izquierdo, rojo). Aumento del foramen espinoso (verde).

Resumen

Mujer de 71 años con antecedentes de hipertensión y dislipemia. Cuadro de 2 años de evolución de acúfeno pulsátil unilateral por oído izquierdo que se hace más evidente por las noches y que mejora al comprimir la zona retroauricular y con la deglución. El marido refiere que incluso él en ocasiones puede escuchar el acúfeno por las noches. Además, cefaleas y mareo inespecífico con los movimientos laterocervicales. También cierta hipoacusia ipsilateral al acúeno. Valorada por el médico de Atención Primaria y Otorrinolaringología con exploración otológica y una primera RM cerebral normales. No clínica bulbar ni otra clínica relevante. En la exploración física, se ausculta acúfeno pulsátil en mastoides izquierda. Exploración neurológica normal.

Sexo: mujer

Edad: 71

Diagnóstico final

Fístula dural craneal a nivel del seno venoso sigmoide izquierdo tipo IIb.

Pruebas complementarias

RM cerebral 3D-TOF: flujo arterializado en seno sigmoide izquierdo y seno petroso inferior. Se observan datos indirectos de la presencia de una fístula dural como el flujo en casos extracraneales nivel occipital izquierdo (probables aferencias extracraneales con ramas transóseas) y aumento del tamaño del foramen espinoso (entrada de la arteria meníngea media). **Angiografía:** fístula dural de fosa posterior en seno venoso sigmoide izquierdo con aferencias de ramas de arterias carótidas interna y externa (arteria tentorial, meníngea media, auricular posterior, occipital, ramas musculares y meníngeas de la arteria vertebral posterior izquierda) con reflujo venoso a nivel de seno y venas corticales (Tipo IIb). Estenosis/trombosis del seno sigmoide izquierdo.

Diagnóstico diferencial

Fístula dural, malformación arteriovenosa, paraganglioma timpánico, schwanoma vestibular, soplo arterial de vaso cercano a hueso temporal (arterioesclerosis), malformación de Chiari.

Discusión

Las fístulas durales son comunicaciones anormales entre senos venosos, venas corticales y arterias meníngeas. Son lesiones adquiridas secundarias a la revascularización por factores de riesgo (trombosis/estenosis de un seno, traumatismo…). La clínica depende de la localización y grado de congestión venosa. En el caso del tinitus pulsátil se debe descartar un paraganglioma timpánico y un schwanoma vestibular. La secuencia 3DTOF de la RM cerebral aportó datos indirectos de la presencia de una fístula dural que se confirmó en angiografía. El tratamiento es la embolización endovascular, cirugía o radiocirugía según dificultad de acceso vascular y localización anatómica a excepción de manejo conservador para fístulas grado I-IIa. En este caso, se realizó embolización transvenosa.

Bibliografía

1. Baharvahdat H, Ooi YC, Kim WJ, *et al.* Updates in the management of cranial dural arteriovenous fistula. Stroke and Vascular Neurology, 2020;5(1):50-58. **2.** Chen PM, Chen MM, McDonald M, *et al.* Cranial Dural Arteriovenous Fistula, Stroke, 2018;49(12):e332-e334. **3.** Elhammady MS, Ambekar S, Heros, RC. Epidemiology, clinical presentation, diagnostic evaluation, and prognosis of cerebral dural arteriovenous fistulas. 1st edn, Handbook of Clinical Neurology. 2017;1st edn. Elsevier B.V.

DEGENERACIÓN COMBINADA SUBAGUDA Y TROMBOEMBOLISMO PULMONAR BILATERAL CONCOMITANTE POR ABUSO DE ÓXIDO NITROSO

Manuel Pedrero Prieto - Hospital Universitario La Fe
Rafael Sivera Mascaró

Nivel de certeza

1 2 3 4 5

RM. Lesión hiperintensa longitudinal que abarca desde C2 hasta T10- 11 de predominio posterior.

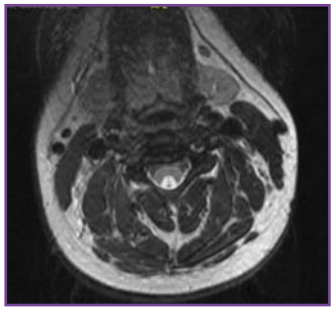

RM. Lesión hiperintensa de predominio en cordones posteriores a nivel cervical (C4).

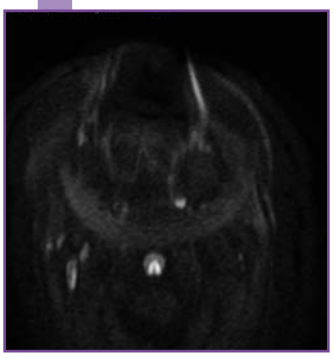

RM. Lesión con restricción a la difusión en cordones posteriores a nivel de médula cervical (C4).

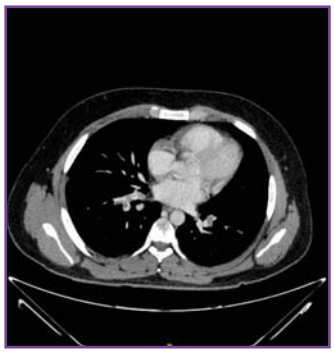

TAC torácica. Embolias multisegmentarias pulmonares.

Resumen

Varón de 25 años que consulta por dolor dorsal y acorchamiento de ambas manos con ascenso hacia hombros en las últimas 6 semanas. Consumidor de etanol (4-6 UBEs/semana) y fumador de 20 cigarrillos/día. Como antecedente, obesidad y portador de balón gástrico durante 2 meses hasta su retirada. A la exploración física, hipoestesia táctil e hipopalestesia en manos y pies con gradiente proximal, dismetría en miembros superiores con posturas pseudoatetósicas, Romberg positivo y marcha con aumento de base de sustentación. En RM medular, lesión compatible con degeneración combinada subaguda. Niveles de vitamina B_{12} normales. Durante ingreso, reconoce consumo abusivo de óxido nitroso con fin recreativo en los últimos 3 meses (0,5 l/semanal aproximadamente).

Sexo: hombre

Edad: 25

Diagnóstico final

Degeneración combinada subaguda.

Pruebas complementarias

Analítica sanguínea: D-dímeros 3.786 ng/ml, vitamina B_{12} 748 pg/Ml, ác. metimalónico 4 mmol/mol creat, homocisteína 33,62 µmol/l, cobre 104 µg. Autoinmunidad y marcadores tumorales negativos. Serologías para VHB, VHC, VIH, HTLVI-II, sífilis, rubéola, sarampión, varicela, toxoplasma, borrelia negativos. Estudio LCR: sin hallazgos patológicos. **RM cerebral y medular:** mielopatía extensa (C2-T11) con afectación longitudinal por hiperintensidad T2 simétrica bilateral que afecta a los cordones posteriores (signo de la V invertida). **TAC TAP:** tromboembolismo pulmonar agudo bilateral. **Electromiograma:** afectación motora periférica en extremidades inferiores. Potenciales evocados visuales sin alteraciones.

Diagnóstico diferencial

Esclerosis múltiple atípica, neuromielitis optica, mielitis por anticuerpos anti-MOG, mielopatía por déficit carencial de vitamina B_{12}, mielopatía por déficit de vitamina E, tabes dorsal, mielopatía vacuolizante por VIH, mielitis paraneoplásica, fístula arteriovenosa medular, polineuropatía sensitiva simétrica distal metabólica.

Discusión

La principal complicación neurológica por abuso del óxido nitroso es la degeneración combinada subaguda por generar un déficit funcional de la vitamina B_{12}. El óxido nitroso inhibe

la enzima metionina sintetasa, impidiendo la conversión de homocisteína en metionina; y, por tanto, la conversión de 5-metiltetrahidrofolato en tetrahidrofolato. Además, el acúmulo de homocisteína produce un aumento del riesgo trombótico. En nuestro paciente se puede observar radiológicamente el signo de la V invertida, típico de la afectación exclusiva de cordones posteriores siendo los niveles de vitamina B_{12} normales. Por otro lado, tras descartar trombofilias, nuestra primera hipótesis etiológica del TEP bilateral es un estado protrombótico en relación con el óxido nitroso.

Bibliografía

1. Yuanyuan X, Li L, Ma X, *et al.* Recreational Nitrous Oxide Abuse: Prevalence, Neurotoxicity, and Treatment. Neurotoxicity Research 39, n.º 3 (1 de junio de 2021): 975-985. **2.** Williamson J, Huda S, Damodaran D. Nitrous Oxide Myelopathy with Functional Vitamin B12 Deficiency. BMJ Case Rep.2019;12(2): e227439. **3.** Vollenbrock SE, Fokkema TM, Leijdekkers VJ, *et al.* Nitrous Oxide Abuse Associated with Severe Thromboembolic Complications. Eur J Vasc Endovasc Surg. 2021;62(4):656-657.

SÍNDROME CEREBELOSO SECUNDARIO A ENCEFALOPATÍA INDUCIDA POR METRONIDAZOL

Miquel Massons García - Hospital Clinic i Provincial de Barcelona
Antonio Doncel-Moriano Cubero

Nivel de certeza
1 2 3 4 5

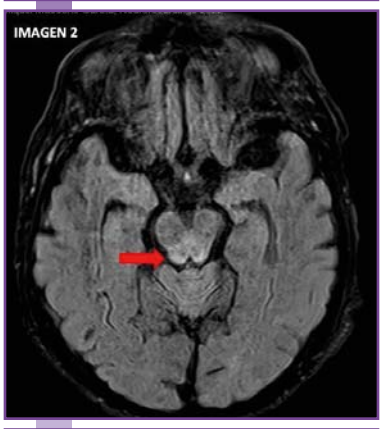

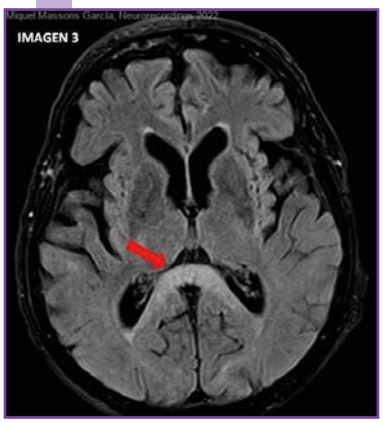

RM cerebral. Hiperseñal T2 en núcleos dentados cerebelosos, mesencéfalo dorsal y esplenio del cuerpo calloso.

Resumen

Paciente de 76 años sin antecedentes relevantes que presenta un absceso hepático por el que inicia tratamiento con metronidazol. Inicialmente a dosis de 500 mg/8 h durante 21 días, pero que se aumenta a 1000 mg/8 h por empeoramiento clínico. Al cabo de 2 semanas inicia un síndrome cerebeloso de instauración brusca. Neurológicamente con disartria marcada difícilmente inteligible y tetrataxia. Se realiza RM cerebral que muestra hiperseñal en T2 en núcleos dentados cerebelosos, mesencéfalo dorsal y esplenio del cuerpo calloso. Se orienta como encefalopatía inducida por metronidazol. Se suspende el fármaco y con ello el paciente presenta mejoría con corrección total de la dismetría y con mínima disartria que evoluciona favorablemente hasta su práctica resolución.

Sexo: hombre

Edad: 76

Diagnóstico final

Encefalopatía inducida por metronidazol.

Pruebas complementarias

RM cerebral: hiperseñal T2 en núcleos dentados cerebelosos, mesencéfalo dorsal y esplenio del cuerpo calloso.

Discusión

El tratamiento con metronidazol puede producir de forma infrecuente efectos adversos en el sistema nervioso central. La manifestación principal es un síndrome cerebeloso, seguido de alteración del estado mental y aparición de crisis epilépticas. La RM cerebral muestra lesiones características con hiperseñal en T2 y FLAIR en núcleos dentados del cerebelo, mesencéfalo, esplenio del cuerpo calloso, dorso de la protuberancia, bulbo raquídeo, colículo inferior, sustancia blanca subcortical, ganglios basales, tálamo y pedúnculos cerebelosos medios. No se ha descrito relación con la dosis ni la duración del fármaco. El tratamiento consiste en la interrupción del metronidazol[†] y el pronóstico suele ser favorable con remisión de los síntomas en la mayoría de casos.

Bibliografía

1. Guijarro-Castro C. Encefalopatía inducida por metronidazol: descripción de un caso con hallazgos radiológicos y anatomopatológicos. Rev Neurol [Internet]. 2019;69(6):264. **2.** Phyu H, Edmond MB, Kobayashi T. Metronidazole-induced encephalopathy. IDCases [Internet]. 2019;18:e00639.

NEURORECORDINGS
BANCO DE IMÁGENES Y VÍDEOS EN NEUROLOGÍA
Publicación de imágenes Clínicas, Radiológicas y Vídeos en Neurología

[†] Para más información, consultar https://cima.aemps.es/cima/publico/buscadoravanzado.html.

IMITADOR DE ICTUS POR HEMATOMA EPIDURAL ESPINAL ESPONTÁNEO

Alberto Velayos Galán - Hospital General La Mancha Centro
Elena Resa Serrano

Nivel de certeza

1 2 **3** 4 5

RM cerebral y de columna cervical. Tumoración sólida extraaxial correspondiente a hematoma epidural sobre las láminas izquierdas de C4 a C7, comprimiendo y desplazando la médula espinal.

Resumen

Se trata de un paciente varón de 60 años de edad, que consulta por un cuadro del despertar, de cervicalgia izquierda asociada a debilidad de extremidades izquierdas. Ante dicha sintomatología, se activa el código ictus extrahospitalario por los servicios de emergencias médicas, siendo valorado por Neurología de forma urgente. En la exploración neurológica se objetiva hemiparesia-hemihipoestesia izquierda, sin afectación facial ni del habla.

Sexo: hombre

Edad: 60

Diagnóstico final

Hematoma epidural espontáneo.

Pruebas complementarias

Los estudios de neuroimagen cerebral urgente **(TAC cerebral basal**, **TAC perfusión cerebral** y **AngioTAC de TSA** y **PW)** resultaron normales. Se completó el estudio durante la hospitalización en Neurología, mediante **RM cerebral y de columna cervical**, que resultó diagnóstica.

Diagnóstico diferencial

Ictus.

Discusión

El hematoma epidural espinal espontáneo es una entidad infrecuente, con escasos reportes en la literatura. Se trata del hematoma que ocurre en ausencia de traumatismo o procedimiento iatrogénico previo, postulándose como mecanismos etiopatogénicos; hemorrágicos venoso, por rotura de plexos epidurales secundaria a variaciones súbitas de presión toracoabdominal; o arterial, por rotura de arterias radiculares epidurales. Es una causa infrecuente de *stroke mimic*, dada su forma de presentación con dolor en columna vertebral y déficit motor. Es importante realizar el diagnóstico y tratamiento quirúrgico urgentemente, pues el pronóstico funcional dependerá del grado de afectación neurológica preoperatoria y del tiempo hasta la cirugía de descompresión.

Bibliografía

1. Muñoz González A, Cuello JP, Rodríguez Cruz PM, *et al.* Hematoma espinal epidural espontáneo: estudio retrospectivo de una serie de 13 casos. Neurologia, 2015;30:393-400. **2.** Fukui MB, Swarnkar AS, Williams RL. Acute spontaneous spinal epidural haematomas. Am J Neuroradiol. 1999,20:1365-1372. **3.** Liu Z, Jiao Q, Xu J, *et al*. Spontaneous spinal epidural hematoma: Analysis of 23 cases. Surg Neurol, 2008;69:253- 260.

HEMANGIOPERICITOMA/TUMOR FIBROSO SOLITARIO EN EL SISTEMA NERVIOSO CENTRAL

Carla Sánchez Cortés - Hospital Clínico Universitario Lozano Blesa
Miriam López Mata

Nivel de certeza
1 2 3 4 5

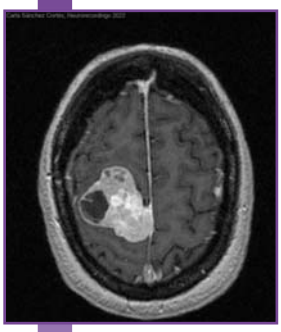

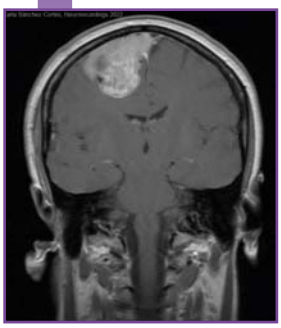

RM diagnóstica. LOE frontal extraaxial de unos 5 cm que ejerce efecto de masa sobre el parénquima cerebral.

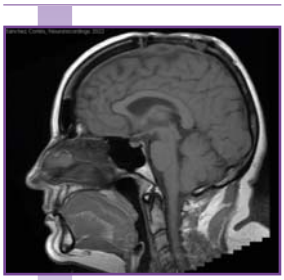

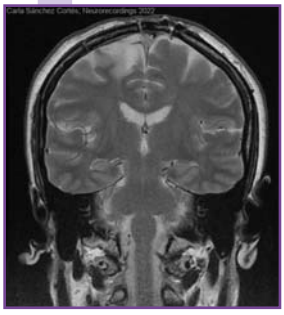

RM posquirúrgica. Pequeño nódulo de captación extra axial en la convexidad frontal izquierda de 7×4 mm y pequeña banda de engrosamiento de la hoz cerebral.

Resumen

Mujer de 38 años, sin antecedentes de interés, que debuta con crisis tónico-clónicas. Se realiza TAC cerebral en Urgencias (13/09/14), con diagnóstico de presunción: meningioma con origen en la cisura interhemisférica parte anterior o con la convexidad frontal derecha. El día 14/10/14 se realiza exéresis microquirúrgica del tumor, dejando una pequeña porción que infiltraba el seno longitudinal de 7 x 4 mm (resección >95%, Simpson 3). Recibió RT adyuvante sobre lecho quirúrgico + restos tumorales, 54 Gy a 200 cGy por fx, entre los días 15/4/15 y 25/5/15. Seguimiento durante 7 años, sin signos de recidiva.

Sexo: mujer

Edad: 38

Diagnóstico final

Hemangiopericitoma/Tumor fibroso solitario.

Pruebas complementarias

RM cerebral (16/09/14): lesión extraaxial compatible con meningioma de localización alta frontal posterior y paracisural derecha de 51x41mm, con probable infiltración de seno longitudinal (35 mm). Existe intenso realce tras la inyección de gadolinio que se extiende a modo de cola en sentido anterior y posterior por seno longitudinal. Ejerce efecto de masa sobre parénquima cerebral, con edematización del mismo. Moderados signos de agresividad. **Anatomía patológica (14/10/14):** células fusiformes con vasos tortuosos en "asta de ciervo". No se observan áreas de atipia, necrosis o infiltración del tejido neuroglial. Ki67 3%. TFS/HPC (grado I OMS). TAC body (enero/15): sin hallazgos.

Diagnóstico diferencial

Meningioma, metástasis cerebral.

Discusión

El SFT/HPC del SNC es una entidad poco frecuente, con una incidencia menor del 1%. El meningioma supone el principal diagnóstico diferencial y a diferencia de este, el SFT/HPC tiene tendencia a la recurrencia local y a la metástasis a distancia. Por ello, es importante realizar la máxima resección posible en caso de sospecha, siendo este el principal factor pronóstico. El uso de la RT adyuvante es más controvertido, pero debe formar parte del tratamiento primario del SFT/HPC en caso de resecciones parciales y grados histológicos desfavorables (II-III de la OMS), y no solo debe reservarse en caso de recurrencia/recidiva tumoral.

Bibliografía

1. Wen PY, Huse JT. 2016 World Health Organization classification of central nervous system tumors. Continuum (Minneap Minn). 2017;23:1531-1547. **2.** González-Vargas PM, Thenier-Villa JL, Sanromán Álvarez P, Serantes *et al.* Hemangiopericytoma/Solitary Fibrous Tumor in the central nervous system. Experience with surgery and radiotherapy as a complementary treatment: A 10-year analysis of a heterogeneous series in a single tertiary center. Neurocirugia (Astur: Engl Ed). 2020;31(1):14-23. **3.** Sonabend AM, Zacharia BE, Goldstein H, *et al.* The role for adjuvant radiotherapy in the treatment of hemangiopericytoma: a surveillance, epidemiology, and End results analysis.J Neurosurg 2014;120(2):300-308.

RADIONECROSIS FRENTE A PROGRESIÓN EN GLIOBLASTOMA MULTIFORME

Carla Sánchez Cortés - Hospital Clínico Universitario Lozano Blesa
Germán Valtueña Peydró

Nivel de certeza
1 2 **3** 4 5

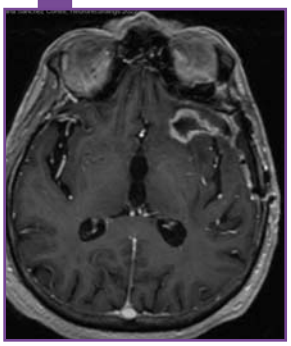

RM 09/02/2022 tras cirugía de la recidiva. Realce heterogéneo predominantemente periférico en el límite superior de la cavidad de resección, que sugiere tumor residual de aproximadamente 29x14x20 m.

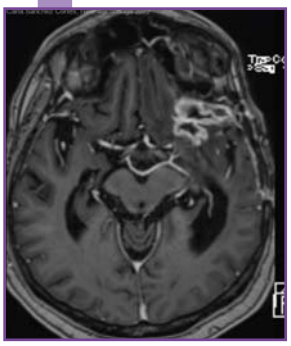

RM 12/08/2021. Imagen compatible con radionecrosis en margen de resección tumoral.

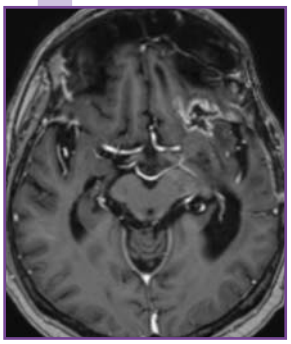

RM 03/11/2021. Similar aspecto del tejido cicatricial-residual en secuencia de difusión globalmente compatible con radionecrosis (evolución radiológica favorable).

Resumen

Paciente diagnosticado de glioblastoma multiforme grado IV de la OMS de localización temporal izquierdo, IDH negativo, en el año 2018, tratado con cirugía (21/07/2018) y posterior tratamiento con RT+QT concomitante (dosis total de RT 60 Gy a 2 Gy/fracción, entre los días 10/08/2018 al 01/10/2018) y QT de mantenimiento. Es reintervenido por recidiva tumoral en región anterior del lecho quirúrgico en enero de 2021. RM de control posquirúrgico sugestiva de resto tumoral, por lo que se decide RTEF 25 Gy en 5 fracciones, con fecha de fin 12/3/2021.

Sexo: hombre

Edad: 57

Diagnóstico final

Radionecrosis.

Pruebas complementarias

RM tras cirugía de la recidiva (09/2/2021): realce heterogéneo predominamente periférico en el límite superior de la cavidad de resección, que sugiere tumor residual de aproximadamente 29x14x20 mm. **RM (12/8/2021):** progresión de la zona hipercaptante a nivel frontotemporal izquierdo con mejoría de la restricción de la difusión y hallazgos en el estudio de perfusión compatibles con alteración secundaria a radionecrosis. Se decide control evolutivo. **RM (03/11/21):** similar aspecto del tejido cicatricial-residual en secuencia de difusión Globalmente compatible con radionecrosis (evolución radiológica favorable). Persiste disminución del edema y del efecto de masa secundario.

Diagnóstico diferencial

Pseudoprogresión, verdadera progresión.

Discusión

A diferencia de la pseudoprogresión, la radionecrosis no se asocia a buen pronóstico y ocurre de forma tardía (>9-12 meses). La incidencia es variable (5-40%) y el riesgo es proporcional a la dosis de radiación recibida, siendo típico de la radiocirugía. Además, suele progresar sin tratamiento. Las secuencias avanzadas de RM nos pueden ayudar a distinguir este cambio relacionado con el tratamiento de una verdadera progresión, que implicaría necesidad de rescate terapéutico.

Bibliografía

1. Strauss SB, Meng A, Ebani EJ, *et al*. Imaging Glioblastoma Posttreatment: Progression, Pseudoprogression, Pseudoresponse, Radiation Necrosis. Neuroimaging Clin N Am. 2021;31(1):103-120. **2.** Feng A, Yuan P, Huang T, *et al.* Distinguishing Tumor Recurrence From Radiation Necrosis in Treated Glioblastoma Using Multiparametric MRI. Acad Radiol. 2021. **3.** Lee D, Riestenberg RA, Haskell-Mendoza A, *et al*. Brain Metastasis Recurrence *Versus* Radiation Necrosis: Evaluation and Treatment. Neurosurg Clin N Am. 2020;31(4):575-587.

Puede ver la Ficha Técnica de los productos a través de sus respectivos códigos QR

Domex
DONEPEZILO + MEMANTINA

Lixben
Donepezilo clorhidrato

Protalón®
Hidrocloruro de Memantina

Altina®
Rasagilina

Tirbas
Levetiracetam

BIXCAR
Acetato de eslicarbazepina

ALTER MÉDICA